

PLANCHE II.

## EXPLICATION DE LA PLANCHE II.

---

### HÉMIVERTÈBRE, ETC... DE *Python Sebæ*, DUM.

FIG. 1. — Profil gauche des 194<sup>e</sup> et 195<sup>e</sup> vertèbres, de la 195<sup>e</sup> hémivertèbre gauche, des 196<sup>e</sup> et 197<sup>e</sup> vertèbres.

*t.* Tubercule costal.

FIG. 2. — Profil droit.

FIG. 3. — Vue dorsale.

FIG. 4. — Vue ventrale.

### ÉPIPHYSES TERMINALES, ETC... DE *Manatus americanus*, DESM.

FIG. 5. — Vue crâniale de l'épiphyse terminale caudale du corps de la 22<sup>e</sup> vertèbre (16<sup>e</sup> thoracique).

*a.* Ossifications dans la région dorsale de la zone périphérique de l'épiphyse.

*b.* Points osseux sporadiques dans la région ventrale de la même zone.

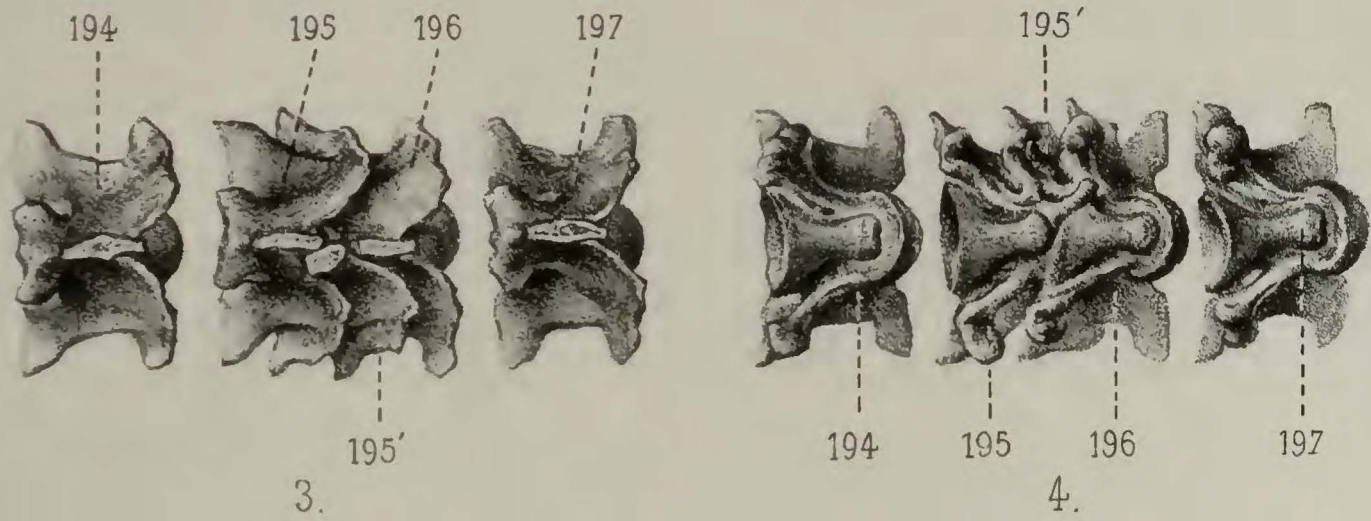
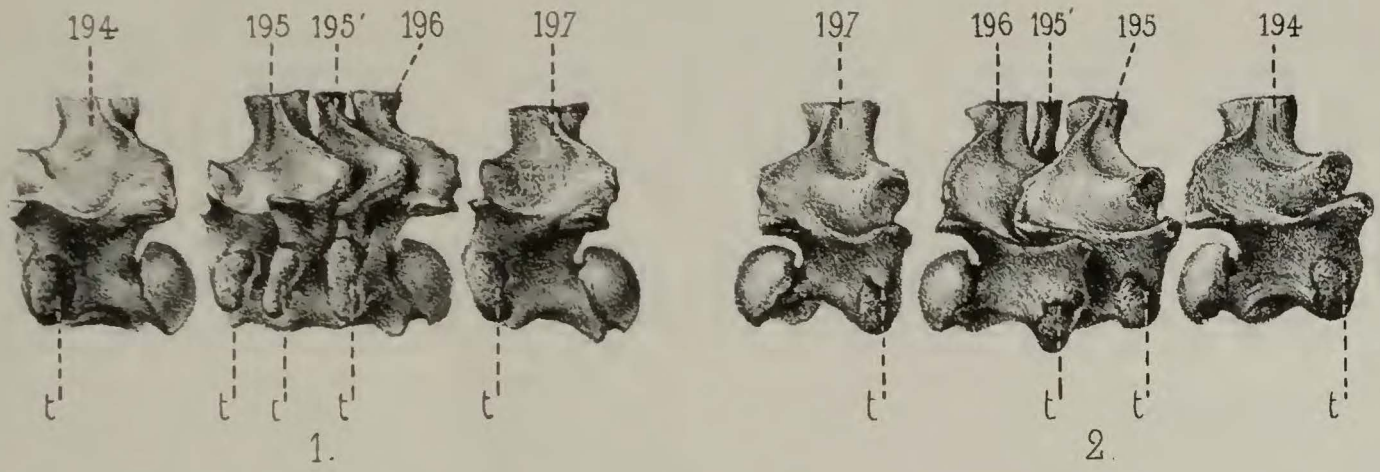
*d.* Apophyse intercentroïdale de l'épiphyse.

FIG. 6. — Vue caudale de l'épiphyse terminale crâniale du corps de la 23<sup>e</sup> vertèbre (17<sup>e</sup> thoracique).

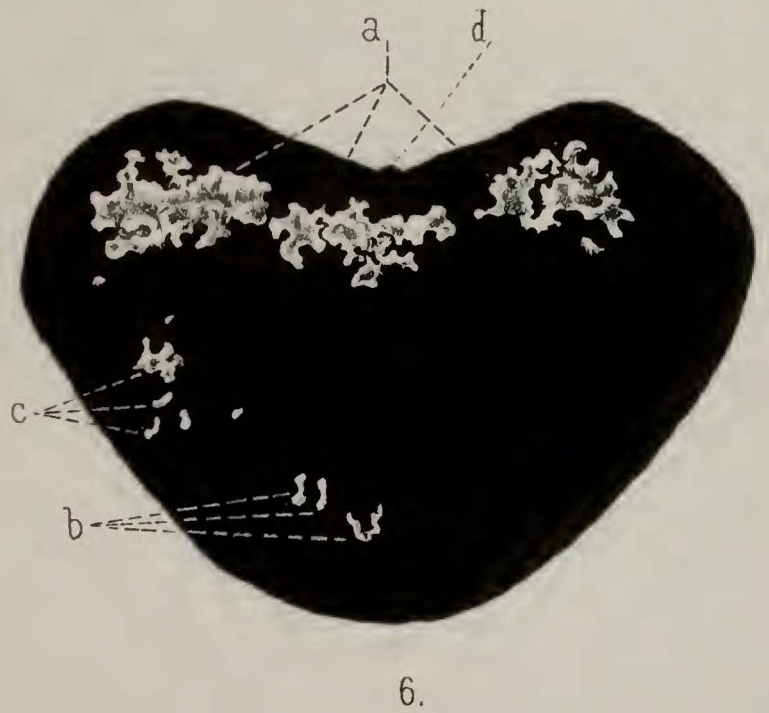
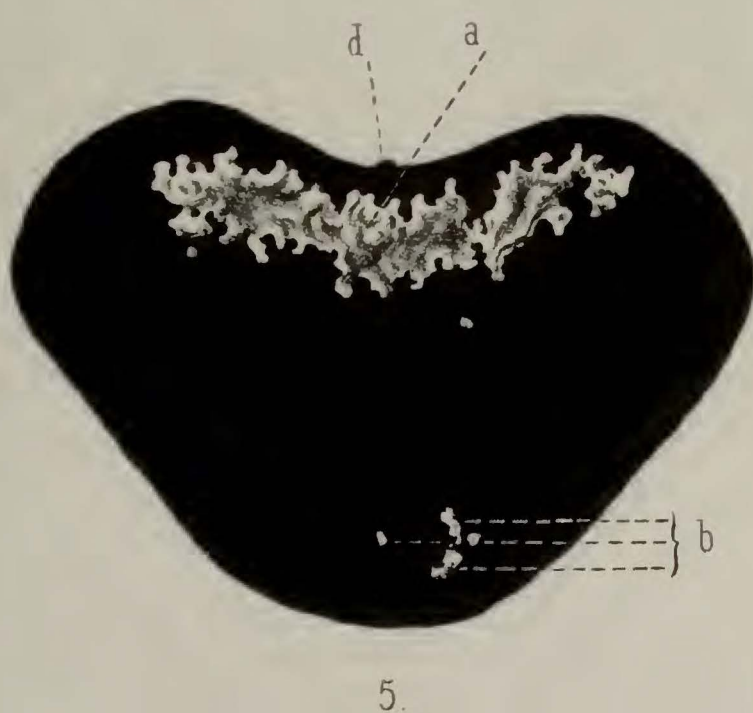
*a, b, d.* Même signification que dans la figure précédente.

*c.* Points osseux sporadiques dans la région latérale gauche de l'épiphyse.

---



P. ALBRECHT. — HEMIVERTEBRE, ETC. DE *PYTHON SEBÆ*, DUM



Lith. G. Severeys.

G<sup>ve</sup> Lavalette. del.

L. F. De Pauw. direxit.

ALBRECHT. — EPIPHYSES TERMINALES ETC. DU *MANATUS AMERICANUS*, DES