

Bull. Inst. r. Sci. nat. Belg. Bull. K. Belg. Inst. Nat. Wet.	Bruxelles Brussel	30-VI-1973
49	B I O L O G I E	4

RAPPORT ANTHROPOLOGIQUE
SUR LA NECROPOLE ROMAINE D'OUDENBURG

PAR

Marie-Antoinette DELSAUX

(Avec 2 dépliants et 13 planches hors-texte)

Deux cent seize tombes ont été mises à jour dans une nécropole du Bas-Empire à Oudenburg (Flandre Occidentale), à l'occasion de recherches archéologiques effectuées en 1962 par le Service National des Fouilles (1) sous la conduite de M. J. Mertens. La plus grande partie des squelettes découverts dans ces tombes ont été confiés à la section d'Anthropologie et de Préhistoire de l'Institut royal des Sciences naturelles de Belgique.

Nous avons dénombré 116 crânes d'adultes et 12 crânes d'enfants; les fémurs qui forment la collection la plus nombreuse parmi les os des membres se rapportent à 96 individus adultes, le squelette post-crânien n'est représenté que chez quelques enfants.

La répartition par classes d'âges, estimées d'après l'état de fermeture des sutures crâniennes, l'ordre d'éruption ou l'usure des dents, s'établit en pourcentage dans l'ordre suivant : 6,5 % de 15 à 18 ans, 40,6 % de 19 à 25 ans, 21,9 % de 26 à 35 ans et enfin 30,7 % de 36 à 50 ans ou plus. Quant aux enfants, 4 se situaient entre 10 et 15 ans, 1 entre 6 et 10 ans, 1 était âgé de 5 ans, 4 de 4 ans et 2 de 3 ans. La majorité des adultes n'a donc pas survécu à 35 ans. La stature moyenne établie d'après la formule de Trotter et Gleser (2), s'élève à 170,64 cm (157,84 - 185,3 cm). Cette reconstitution prévue pour les tailles masculines ne trouve pas d'opposition pour Oudenburg, étant donnés le caractère militaire de la nécropole et l'incertitude dans laquelle nous nous trouvons de disposer d'ossements féminins parmi les os des membres intacts. Vingt-six crânes d'adultes

(1) J. MERTENS et L. VAN IMPE, 1971.

(2) Technique qui consiste à prendre la moyenne entre des hommes : blancs, jaunes et noirs.

TABLEAU I
Répartition par classes d'âges

Années	3 - 5	6 - 10	11 - 15	16 - 18	19 - 25	26 - 35	36 - ± 50
Nombre	7	1	4	6	36	24	28

TABLEAU II
Variation et anomalies crâniennes

Nombre de crânes avec suture métopique (1)	18
Nombre de crânes avec os wormiens (2)	22
Os interpariétal	1
Plagiocéphalie	3
Déformation crânienne congénitale ou pathologique	2
Fusion atlanto-occipitale	1
Fusion des os propres du nez	1
Persistance de la suture pétro-squamo-mastoïdienne	1
Deux tubercules pharyngiens sur l'apophyse basilaire	1
Chignon occipital	13
Dépression des sinus frontaux	1
Dépression des sinus maxillaires	8
Cloisonnement des sinus frontaux (3)	1
Cloisonnement des sinus maxillaires (4)	5
Torus palatin	1
Torus mandibulaire	2

(1) (2) Sur 96 crânes entiers ou fragmentaires.

(3) (4) Visibles sur des crânes fragmentaires.

TABLEAU III
Dénombrement des dents et anomalies dentaires

	Adultes	Enfants
Nombre total de crânes entiers ou fragmentaires	116	12
Nombre total d'individus porteurs de dents ...	92	8
Nombre total de dents in situ	1 410(1)	33(2)
Isolées	28	—
Nombre de dents cariées	69 = 4,8 %	—
Nombre de sujets porteurs de caries	31 = 33,7 %	—
Nombre de sujets porteurs d'incisives en pelle .	6	—
Nombre de sujets avec agénésie	(12(3))	—
Nombre de sujets porteurs du tubercule de Carabelli	2	—
Nombre de sujets porteurs de paramolaire ou du tubercule de Bolk	4	—
Nombre de sujets porteurs d'anomalies :		
nanisme	3	—
dents surnuméraires	1	—
Nombre de sujets porteurs d'anomalies des racines : fusionnées, bifides, etc.	4	—

(1) Dents permanentes.

(2) Dents temporaires.

(3) Remarque : dans 6 cas, l'agénésie va de 2, 3 et 4 dents, pas nécessairement de dents symétriques ou antagonistes.

TABLEAU IV
Dimensions et indices crâniens

Crânes n°	8	9	11	13	27	30	38	39	41	56	72	73	74	78	89	90	97	99	110	115	125	131	153	161	164	167	172
Capacité crânienne	1.455	—	1.330	1.390	1.455	—	—	1.430	—	1.585	1.540	1.780	—	—	1.300	1.550	1.540	1.715	1.425	1.325	1.730	1.425	1.585	1.510	—	1.470	1.515
Longueur maximale	184,0	193,0	181,0	183,0	185,0	200,0	181,0	177,0	190,0	186,0	178,0	196,0	—	182,0	175,0	196,0	189,0	187,0	187,0	178,0	196,0	180,0	187,0	191,0	200,0	174,0	183,0
Longueur du crâne (1)	—	190,0	177,0	181,0	182,0	198,5	180,0	176,0	188,0	182,0	175,0	191,0	—	181,0	172,0	191,0	185,0	185,0	185,0	177,0	194,0	179,0	186,0	187,0	196,0	171,0	179,0
Largeur transversale max.	142,0	139,0	142,0	136,0	147,0	150,0	144,0	145,0	133,0	152,0	150,0	160,0	139,0	134,0	135,0	144,0	144,0	153,0	143,0	144,0	149,0	143,0	145,0	136,0	143,0	146,5	146,0
Largeur frontale minim.	92,0	107,0	104,0	95,0	99,0	110,0	102,0	104,0	97,0	100,0	93,0	105,0	95,0	96,0	83,0	96,0	100,0	102,0	101,5	92,5	105,0	97,0	98,0	98,0	100,0	95,0	100,0
Largeur frontale maxim.	116,0	124,0	124,0	114,0	110,0	126,0	117,0	129,0	114,0	127,0	125,0	136,0	118,0	115,0	107,0	119,0	124,0	122,0	120,0	110,0	125,0	122,0	126,0	114,0	121,0	125,0	116,0
Largeur bizygomatique	132,0	134,0	133,0	129,0	142,0	137,5	135,5	127,5	—	—	138,0	149,0	125,5	—	115,0	132,0	132,5	138,0	—	135,0	137,5	—	130,0	129,0	—	127,5	136,5
Largeur bigoniaque	—	—	—	—	117,0	115,0	—	86,0	—	105,0	121,0	123,0	102,0	—	94,0	—	—	112,0	111,5	—	108,0	—	95,0	—	—	91,5	107,0
Hauteur totale de la face	—	—	—	—	112,0	122,0	114,0	107,5	111,0	—	115,0	138,0	120,0	111,0	107,5	116,0	—	111,0	128,5	—	112,0	—	115,5	—	—	121,5	111,0
Hauteur nasion — prosthion	72,5	64,0	58,0	72,5	70,0	72,5	74,0	67,5	69,0	—	73,0	86,0	72,5	70,5	64,0	76,0	71,0	71,0	72,5	73,0	68,0	71,5	70,0	59,0	71,0	72,5	68,0
Hauteur naso-spinale	52,0	50,0	51,0	56,0	53,0	47,5	54,0	53,0	52,5	—	54,0	62,0	53,0	52,0	46,5	51,5	50,0	52,0	53,5	56,0	48,5	52,5	51,5	50,0	48,5	53,0	51,0
Largeur nasale	—	28,0	28,0	24,0	28,0	27,8	23,3	26,5	25,0	—	26,0	25,0	24,0	23,5	23,0	25,5	23,8	25,5	26,0	23,0	26,5	25,0	25,0	27,0	25,0	24,5	24,0
Largeur de l'orbite	49,0	41,5	43,0	41,0	42,0	50,0	43,0	41,0	41,0	—	43,0	46,0	40,0	41,0	34,5	45,0	43,0	42,0	41,0	43,0	42,0	39,5	46,0	43,5	44,0	38,0	46,0
Hauteur de l'orbite	—	33,0	34,5	35,0	33,0	33,8	34,0	29,0	35,0	—	35,0	39,0	31,5	35,0	33,0	36,0	34,0	34,0	34,5	31,0	33,0	34,0	32,0	39,5	34,0	30,0	33,0
Epaisseur de l'arcade orbitaire	8,2	9,0	9,0	6,5	8,0	11,5	7,0	9,0	9,0	—	9,0	8,0	6,0	7,3	6,5	6,0	9,0	7,5	9,0	10,0	11,2	7,0	7,5	10,0	8,5	9,3	9,0
Diamètre au maxillo-frontal	—	29,0	29,1	28,0	30,0	20,0	26,3	30,2	24,0	—	24,0	29,0	25,0	26,0	21,0	23,5	24,5	25,5	27,0	—	28,2	29,0	28,0	29,5	27,5	25,0	24,0
Diamètre au dacryon	—	22,8	24,3	23,0	25,0	21,5	20,2	23,0	20,5	—	19,0	23,0	20,0	—	18,0	22,0	20,5	20,5	24,0	—	23,0	26,0	19,5	22,0	25,0	22,0	19,5
Diamètre au lacrymal	—	23,0	26,0	22,5	25,5	27,0	—	23,3	—	—	20,0	—	21,0	—	19,5	21,0	20,2	20,0	23,0	—	23,9	24,0	22,0	23,0	24,0	21,0	19,0
Distance entre les deux trous ovales	51,5	46,5	46,0	46,5	46,5	50,0	—	42,0	45,0	46,0	49,0	50,5	44,0	43,0	43,0	42,0	47,0	45,5	53,0	—	44,0	50,0	—	48,5	35,0	44,5	47,0
Largeur bistylo-mastoïdienne	89,0	88,0	81,0	85,0	83,5	—	—	81,0	—	77,5	91,0	92,0	—	—	76,0	83,0	81,0	86,0	86,5	80,5	83,5	83,0	79,0	88,0	77,5	78,0	89,0
Largeur au porion	122,0	120,5	119,0	116,5	123,0	—	122,0	118,5	—	126,0	127,0	130,0	118,0	109,5	107,5	110,0	117,0	124,0	126,5	120,0	122,0	118,0	116,5	114,0	116,5	112,0	124,0
Largeur du trou occipital	31,0	—	37,0	39,0	42,0	—	—	32,0	—	39,0	39,5	40,0	—	—	34,0	39,0	34,0	37,0	34,0	—	—	—	—	38,0	—	33,0	35,0
Longueur du trou occipital	34,0	—	30,5	34,5	31,0	—	—	31,0	—	34,0	35,0	31,0	—	—	30,0	35,0	29,0	31,0	32,5	—	34,0	—	—	34,5	—	29,5	32,0
Largeur transverso-zygomatique	85,0	103,5	95,0	90,0	101,5	100,0	94,0	93,0	97,0	—	90,0	106,0	89,0	91,5	85,0	96,0	89,0	97,0	—	—	97,0	—	94,0	92,0	—	95,0	93,0
Hauteur prosthion-subnasale	—	12,5	—	—	12,0	15,0	—	11,0	11,0	—	—	11,0	11,3	14,0	10,0	12,5	13,5	8,0	10,0	9,0	—	—	10,0	—	—	12,5	8,5
Indice céphalique	77,1	72,0	78,4	74,3	79,4	75,0	79,5	81,9	70,0	81,7	84,2	79,7	—	73,60	77,1	73,4	76,1	81,8	76,4	80,8	76,0	79,4	77,5	71,2	71,5	84,1	79,7
Indice fronto-pariétal	64,78	76,97	73,2	69,85	67,34	87,3	70,83	71,72	72,93	65,7	62,0	65,62	68,34	71,64	61,48	66,66	69,44	66,66	70,97	64,23	70,46	67,83	67,58	72,05	69,93	64,84	68,49
Indice frontal transversal	79,31	87,9	83,87	83,33	90,0	73,33	87,17	80,62	85,08	78,7	74,4	77,2	80,50	83,47	77,57	80,67	83,33	83,6	84,58	84,09	84,00	79,5	77,77	85,96	82,64	76,00	82,6
Indice transverso-zygomatique	92,95	96,4	93,66	94,85	96,59	91,66	94,09	87,93	—	—	92,0	93,12	90,28	—	85,18	91,66	92,01	90,19	—	93,75	92,28	—	89,65	94,85	—	87,03	93,49
Indice facial total	—	—	—	—	78,87	88,72	84,13	84,31	—	—	83,33	92,61	95,61	—	93,47	87,8	—	80,43	—	—	81,45	—	88,84	—	—	94,9	81,31
Indice facial supérieur	54,92	47,76	43,6	—	49,29	52,72	54,61	52,94	—	—	52,89	57,71	57,76	—	55,65	57,57	53,58	51,44	—	54,07	49,45	—	53,84	45,73	—	56,86	49,81
Indice nasal	—	56,00	54,9	42,85	52,83	58,52	43,14	50,0	47,61	—	48,14	40,32	45,28	45,19	49,46	49,5	47,6	49,03	48,59	41,07	54,63	47,61	48,54	54,00	51,54	46,22	47,05
Indice orbitaire	—	79,51	80,23	85,36	78,57	67,6	79,06	70,73	85,36	—	81,39	84,78	78,75	85,36	95,65	80,00	79,06	80,95	84,14	72,09	78,57	86,07	69,56	90,8	77,27	78,94	71,73
Angle de prognathisme facial supérieur	76°	—	83°5	81°	72°5	—	—	61°	—	—	72°	80°	—	—	68°5	74°	72°5	76°	75°	75°5	—	76°	—	92°	—	72°5	80°5

1) Nasion opistho-cranion.

seulement ont fourni un nombre suffisant de mesures autorisant la description biométrique. Le nombre d'os des membres permettant d'établir des données statistiques est beaucoup plus élevé.

Sur aucun des squelettes on ne relève de traces de traumatismes ayant pu entraîner la mort. Toutefois de rares séquelles de fractures, depuis longtemps consolidées, se limitent aux seuls os des membres; le bord supéro-interne de la diaphyse du fémur gauche, le n° 148, porte une entaille faite durant la vie. Nous avons remarqué sur un crâne cependant, le n° 97, que l'arcade sourcilière droite avait été ouverte ante-mortem.

La pathologie osseuse est moins rare : des cas d'ostéoporose, des remaniements osseux, séquelles d'ostéites consécutives à des affections dentaires. Un squelette d'adolescent, dont le crâne disloqué semble augmenté de volume probablement en rapport avec une hydrocéphalie, est de plus atteint de nombreuses altérations diaphysaires (n° 140).

Les anomalies du crâne sont fréquentes, mais sans rapport avec la durée de vie des sujets (voir tableau II).

La carie dentaire a atteint 33,7 % des individus (voir tableau III).

ETAT DE CONSERVATION DES OSSEMENTS

Il convient en premier lieu de donner un aperçu de la position géographique de la nécropole.

« Située sur un îlot de la région limoneuse, dont le substratum est formé de sable pléistocène. Elle est située bas dans la topographie et est entourée vers l'Ouest, par un paysage à sédiments dunkerquiens I recouverts et, vers l'Est par une zone de transition entre les Polders anciens et les Polders moyens. Le sol se classe probablement comme Zp (de la carte) = ex-Cd (du texte explicatif) = sol sableux moyennement humide où les traces de gley apparaissent à 40-60 cm de profondeur » (3).

Les transgressions dunkerquiennes ont atteint de très près la nécropole, et les ossements ont été soumis à des effets de battements en nappe : voici notamment le développement des conditions limonitiques et autres traces de gley. Position qui peut être considérée comme défavorable à la conservation des ossements (J. DE HEINZELIN DE BRAUCOURT).

Ceci explique le petit nombre de crânes complets et l'altération de l'ensemble des squelettes.

DESCRIPTION DES CRANES

Des crânes d'une très grande vigueur voisinent avec des crânes au relief modéré. Les dimensions dans les deux catégories sont cependant grandes. La capacité crânienne pour 20 sujets varie de 1.300 à 1.780 cc. La longueur maximale s'étend de 174 à 200 mm et la largeur transversale de 133 à 160 mm. L'indice crânien horizontal varie de 71,5 à 84,2. Le chignon occipital se retrouve sur un tiers au moins des crânes, ce trait

(3) J. AMERYCKX, 1959.

TABLEAU V

Dimensions et indices crâniens moyens

	N	\bar{x}	S	V	Min.	Max.
Capacité crânienne	20	1502,75 ± 29,49	128,56 ± 20,85	8,555 ± 1,387	1.300	1.780
Longueur maximale	26	186,11 ± 1,46	7,31 ± 1,03	3,932 ± 0,556	174	200
Longueur du crâne	25	183,54 ± 1,45	7,10 ± 1,02	3,872 ± 0,558	171	198,5
Largeur transversale maximale	27	143,87 ± 1,19	6,11 ± 0,84	4,250 ± 0,589	133	153
Largeur frontale minimale	27	98,77 ± 1,06	5,42 ± 0,75	5,487 ± 0,760	92	110
Largeur frontale maximale	27	120,22 ± 1,27	6,48 ± 0,89	5,396 ± 0,748	107	136
Largeur bizygomatique	21	133,14 ± 1,49	6,67 ± 1,05	5,010 ± 0,792	115	149
Largeur bigoniaque	14	106,28 ± 3,03	10,94 ± 2,14	10,301 ± 2,020	86	123
Hauteur totale de la face	17	116,08 ± 1,92	7,68 ± 1,35	6,620 ± 1,170	107,5	138
Hauteur nasion-prosthion	26	70,36 ± 1,05	5,25 ± 0,74	7,467 ± 1,056	58	86
Hauteur naso-spinale	26	52,09 ± 0,60	3,01 ± 0,42	5,783 ± 0,817	47,5	62
Largeur nasale	25	25,31 ± 0,31	1,56 ± 0,22	6,178 ± 0,891	23	28
Largeur de l'orbite	26	42,65 ± 0,62	3,14 ± 0,44	7,383 ± 1,044	38	49
Hauteur de l'orbite	25	33,83 ± 0,46	2,26 ± 0,32	6,696 ± 0,966	29	39
Épaisseur de l'arcade orbitaire	26	8,38 ± 0,28	1,41 ± 0,20	16,885 ± 2,387	6	11,5
Diamètre au maxillo-frontal	24	26,38 ± 0,56	2,72 ± 0,40	10,344 ± 1,525	20	30,2
Diamètre au dacryon	23	21,92 ± 0,44	2,08 ± 0,31	9,488 ± 1,430	18	26
Diamètre au lacrymal	20	22,44 ± 0,50	2,18 ± 0,35	9,727 ± 1,577	19	27
Distance entre les deux trous ovales	24	46,08 ± 0,77	3,71 ± 0,54	8,068 ± 1,189	42	51,5
Largeur bistylo-mastodienne	22	83,59 ± 0,99	4,54 ± 0,70	5,433 ± 0,838	76	92
Largeur au porion	25	119 ± 1,14	5,61 ± 0,81	4,709 ± 0,679	107,5	130
Largeur du trou occipital	16	36,46 ± 0,80	3,12 ± 0,57	8,582 ± 1,566	31	42
Longueur du trou occipital	17	32,26 ± 0,49	1,98 ± 0,35	6,155 ± 1,088	29	35
Largeur transverso-zygomatique	22	94,25 ± 1,15	5,28 ± 0,81	5,606 ± 0,865	85	103,5
Hauteur prosthion-subnasale	17	11,28 ± 0,46	1,87 ± 0,33	16,649 ± 2,943	8,5	15
Indice céphalique	26	77,37 ± 0,77	3,88 ± 0,54	5,021 ± 0,710	71,2	84,1
Indice fronto-pariétal	27	69,21 ± 0,97	4,97 ± 0,69	7,189 ± 0,996	61,48	87,3
Indice frontal transversal	27	81,74 ± 0,78	4,01 ± 0,55	4,917 ± 0,681	73,33	90
Indice transverso-zygomatique	21	92,07 ± 0,63	2,85 ± 0,45	3,098 ± 0,489	85,18	96,59
Indice facial total	14	87,55 ± 1,44	5,22 ± 1,02	5,970 ± 1,170	78,87	95,61
Indice facial supérieur	20	52,61 ± 0,88	3,87 ± 0,62	7,371 ± 1,195	43,6	57,76
Indice nasal	25	48,78 ± 0,92	4,51 ± 0,65	9,256 ± 1,336	41,07	58,52
Indice orbitaire	25	80,06 ± 1,30	6,39 ± 0,92	7,991 ± 1,153	67,6	95,65
Angle de prognathisme facial supérieur	16	76,00 ± 1,70	6,61 ± 1,20	8,706 ± 1,589	61	83,5

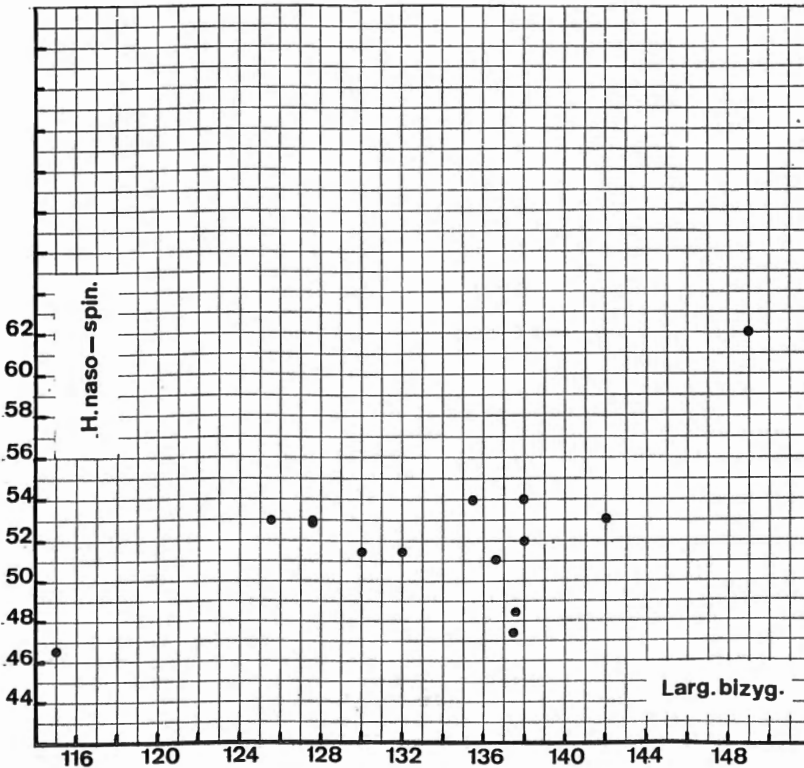
4

coïncide avec l'abaissement de l'indice dans la plupart des cas. Le relief glabellaire est très accentué sur un tiers des crânes également. La saillie des os nasaux est très marquée.

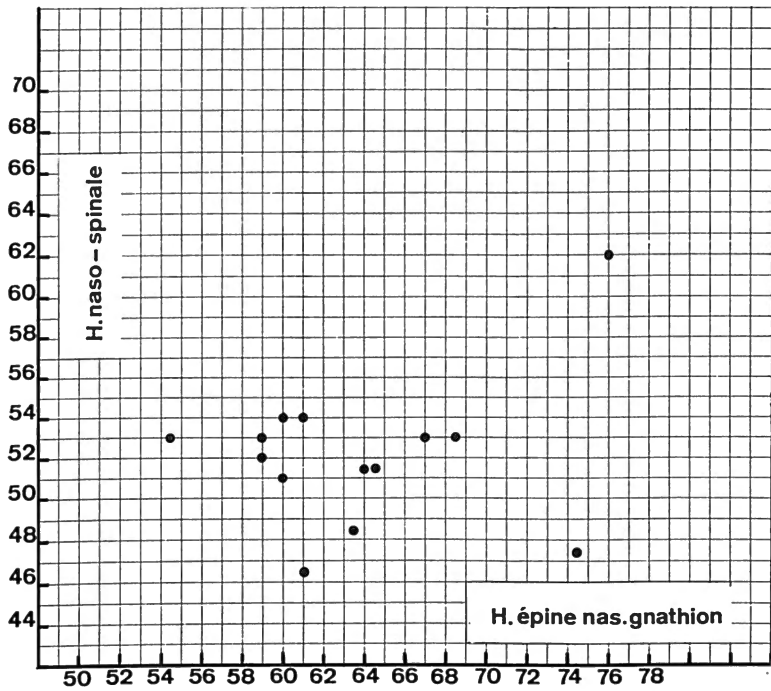
En norma anterior : le front est moyennement large, l'indice frontal transversal varie de 74,4 à 90 et l'indice fronto-pariétal de 61 à 76,9, les fronts étroits occupent un tiers de la répartition graphique. Les orbites sont de dimensions moyennes, avec une variation de l'indice de 70,7 à 95,6, il se trouve une proportion égale d'orbites basses et d'orbites hautes.

Les dimensions nasales sont élevées tant en hauteur qu'en largeur. La variation, peu étendue, ne descend jamais dans les valeurs faibles. La valeur moyenne de l'indice est de 48,78. La face est large en raison de son diamètre bizygomatique. L'indice cranio-facial varie entre 87,39 et 96,7 avec comme valeur moyenne 92,07 (voir tableau IV).

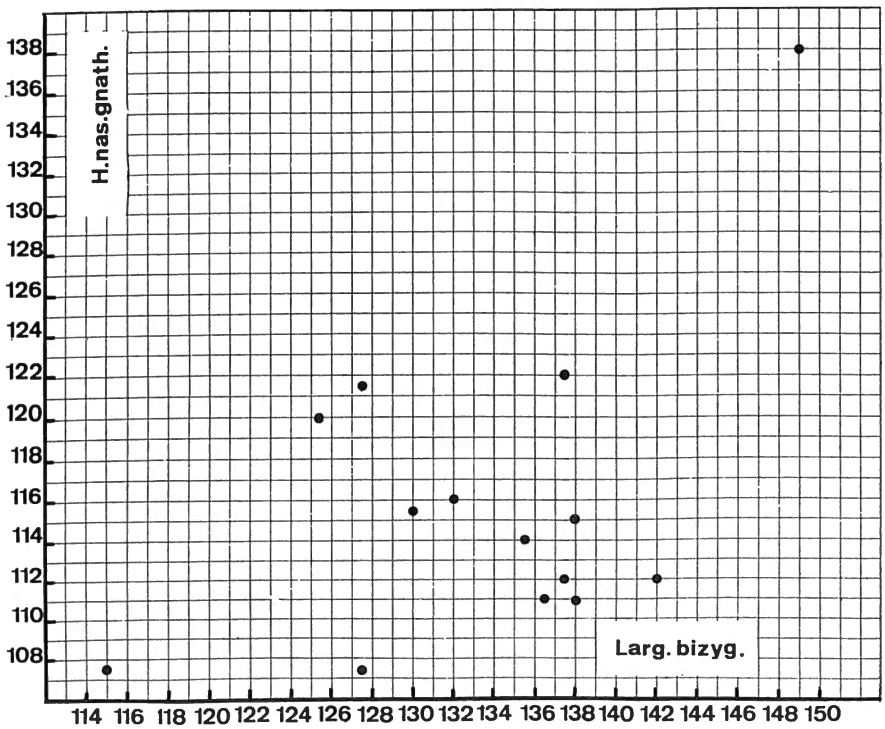
Cette même dimension bizygomatique rapportée à la hauteur totale de la face départage les valeurs et groupe un nombre égal de faces larges et basses et hautes et étroites (voir graphiques I à V). En comparant l'indice facial total à l'indice crânien de 12 crânes, il apparaît deux sous-groupes dont il serait difficile de valider la réalité en raison du petit nombre d'individus (voir graphiques VI et VII).



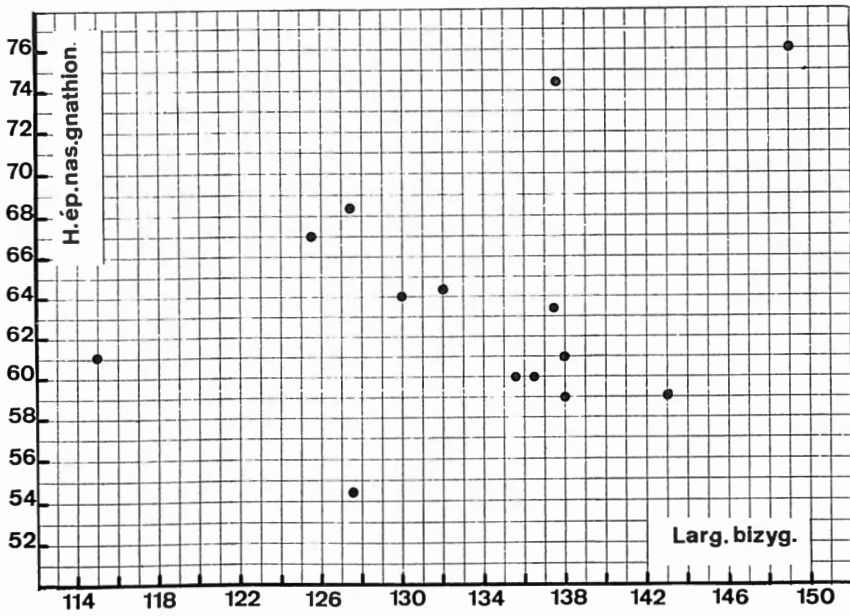
Graphique I. — Comparaison de la hauteur naso-spinale et de la largeur bizygomatique.



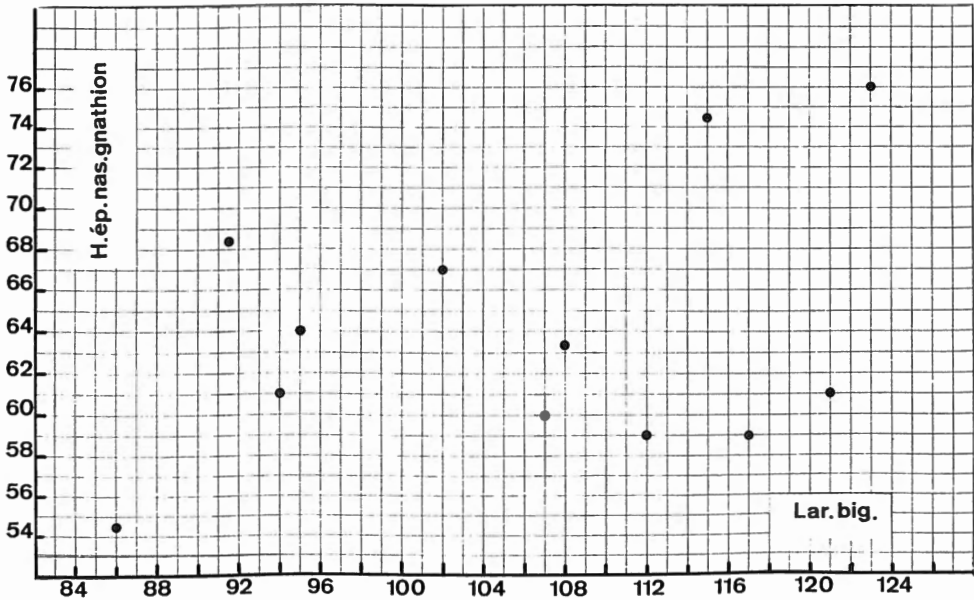
Graphique II. — Comparaison des hauteurs naso-spinale et épine nasale-gnathion.



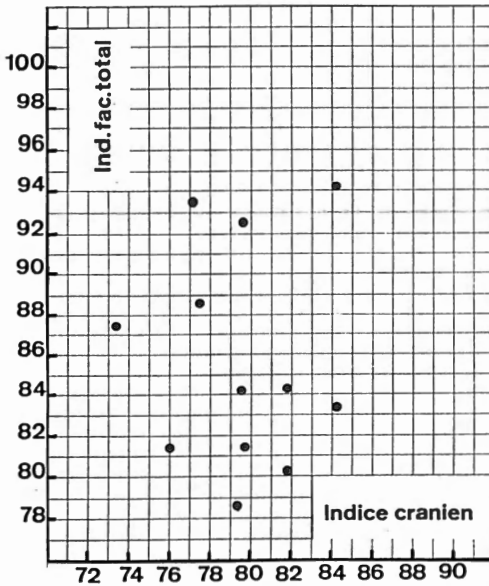
Graphique III. — Comparaison de la hauteur nasion-gnathion et de la largeur bizygomatique.



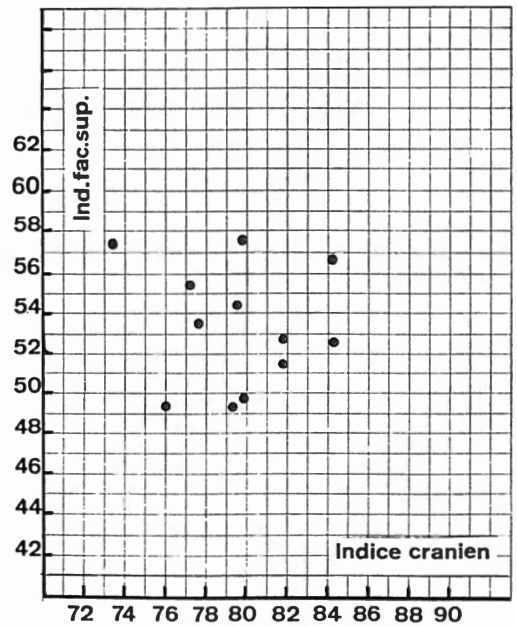
Graphique IV. — Comparaison de la hauteur épine nasale gnathion et de la largeur bzygomatique.



Graphique V. — Comparaison de la hauteur épine nasale gnathion et de la largeur bigoniaque.



Graphique VI. — Comparaison de l'indice facial supérieur et de l'indice crânien.



Graphique VII. — Comparaison de l'indice facial total et de l'indice crânien.

LE PALAIS ET L'ARCADE DENTAIRE SUPERIEURE

Les dimensions du palais des sujets d'Oudenburg sont grandes. La population d'âge franc de Coxyde (4) a été choisie pour la comparaison des maxillaires et des dents.

La longueur en projection de l'arcade dentaire est de même valeur dans les deux groupes. La portion antémolaire est plus courte à Oudenburg; pour le segment molaire la prédominance est en faveur des romains. Les dimensions des largeurs internes : bicanines, biprémolaires et bimolaires, sont moyennement plus élevées dans la comparaison à Oudenburg qu'à Coxyde, alors que la largeur bimolaire externe est un peu plus faible (voir tableaux VI et VIII).

LA MANDIBULE ET L'ARCADE DENTAIRE INFERIEURE

Les moyennes des dimensions du corps mandibulaire et de la branche montante se décalent également par rapport aux moyennes de Coxyde dans la comparaison des proportions. La représentation graphique de la hauteur et de l'épaisseur au niveau M_2M_3 diffère par la hauteur, plus grande à Oudenburg.

(4) TWIESSELMAN, F. et BRABANT, H., 1967.

TABLEAU VIII

Comparaison des dimensions moyennes des arcades dentaires supérieures et inférieures

Arcade supérieure

	Oudenburg			Coxyde			T. de Student
	n	\bar{x}	S	n	\bar{x}	S	
Longueur en projection	11	48,65	3,09	108	48,38	3,66	0,234
Longueur de la portion antémolaire	10	23,72	2,87	98	24,39	2,11	0,912
Longueur de la portion molaire	7	27,27	0,76	97	24,21	3,12	2,564
Largeur bicanine interne	16	25,48	2,13	108	23,95	2,35	2,439
Largeur biprémolaire 2 interne	16	36,16	2,36	107	34,79	3,85	1,374
Largeur bimolaire 3 postérieure	8	62,00	5,12	88	62,99	3,83	0,671

Arcade inférieure

	Oudenburg			Coxyde			T. de Student
	n	\bar{x}	S	n	\bar{x}	S	
Longueur en projection	11	47,92	2,65	93	49,43	3,11	1,530
Longueur de la portion antémolaire	10	18,90	1,31	107	19,05	2,11	0,219
Longueur de la portion molaire	7	29,19	1,95	90	30,69	2,78	1,386
Largeur bicanine interne	16	31,65	2,03	109	32,17	1,85	1,028
Largeur biprémolaire 2 externe	16	47,18	2,62	109	46,82	2,10	0,614
Largeur bimolaire 3 externe	8	68,29	4,66	91	68,75	3,84	0,316

TABLEAU IX

Dimensions des dents supérieures

Crâne No ou maxil.	Inc. cent.		Inc. lat.		Canine		Pm 1		Pm 2		M 1		M 2		M 3	
8	—	—	—	—	8,1	8,0	6,6	8,5	6,3	8,7	10,1	11,2	8,9	11,1	8,8	10,9
9	—	—	—	—	7,6	8,2	6,8	8,4	6,6	8,7	10,6	12,0	8,8	10,8	—	—
13	—	—	—	—	—	—	—	—	—	—	11,1	10,5	—	—	10,7	8,8
27	8,7	7,9	6,4	6,5	8,2	8,9	—	9,5	6,2	9,5	10,1	11,4	9,0	9,7	8,2	11,0
30	9,6	7,8	7,0	6,8	8,8	9,9	7,2	10,0	7,5	10,0	10,9	11,9	8,8	11,7	8,7	11,4
38	—	—	—	—	—	—	—	—	6,7	8,7	10,7	11,5	9,4	11,9	9,2	10,5
39	—	—	—	—	7,4	8,1	7,0	9,6	7,0	9,7	10,1	11,8	9,5	12,4	—	—
41	—	—	—	—	—	—	—	—	—	—	9,5	11,6	—	—	—	—
54	—	—	—	—	—	—	—	—	6,7	8,5	10,0	11,5	9,1	11,2	9,0	10,9
56	—	—	—	—	7,2	8,5	—	—	6,6	9,0	10,1	10,9	8,8	10,2	9,3	10,6
57	8,4	7,1	—	—	7,7	8,7	7,3	9,7	6,7	9,9	10,2	10,8	9,0	11,2	—	—
60	—	—	6,1	7,2	7,0	7,2	6,8	8,3	5,6	8,2	10,4	11,2	—	—	—	—
73	9,8	7,6	7,0	7,2	8,5	9,8	7,6	10,5	7,8	10,7	10,8	12,2	—	—	—	—
74	—	—	6,4	7,0	8,0	9,0	6,7	9,0	7,0	9,7	10,7	11,9	9,9	11,0	9,2	11,4
78	—	—	5,5	5,3	6,0	7,0	6,1	8,0	5,9	8,0	9,2	10,6	8,8	10,1	7,5	9,6
88	8,0	7,2	6,8	6,2	8,8	8,2	7,3	8,9	—	—	10,1	11,3	9,7	11,2	—	—
89	7,2	7,1	6,2	6,3	7,6	7,7	6,4	8,2	6,2	8,1	9,9	10,5	8,4	9,6	—	—
92	—	—	6,2	6,3	6,9	8,1	6,2	8,2	6,0	8,3	9,4	10,5	9,0	9,9	—	—
93	—	—	—	—	8,2	9,6	7,2	9,6	7,8	10,5	—	—	—	—	—	—
97	—	—	7,5	6,7	7,8	9,1	—	—	—	—	—	—	—	—	—	—
108	—	—	—	—	8,0	8,3	6,1	8,7	—	—	10,4	12,0	—	—	—	—
110	8,1	7,0	6,3	6,4	7,5	8,5	5,9	8,3	6,3	8,3	10,4	11,7	9,3	11,0	—	—
115	—	—	—	—	7,7	7,7	6,7	8,5	6,1	8,4	—	—	9,9	11,0	—	—
117	—	—	—	—	7,8	8,9	6,5	8,8	7,0	9,4	—	—	—	—	—	—
126	10,2	7,7	—	6,7	8,3	9,8	7,0	—	7,0	10,2	10,0	10,8	—	—	—	—
138	—	—	6,2	6,4	7,7	9,0	7,0	9,7	6,3	9,4	9,8	11,6	10,0	12,0	8,4	12,3
153	—	—	—	—	6,8	8,2	6,2	8,5	6,2	9,0	10,4	11,4	9,9	11,2	9,3	10,2
158	8,7	6,6	6,5	6,2	7,0	7,2	6,2	8,8	6,3	8,9	—	—	—	—	9,6	10,3
164	8,4	6,8	—	—	7,6	8,1	6,2	8,4	6,6	8,8	9,7	—	9,2	10,9	8,4	9,9
166	—	—	—	6,3	7,3	8,9	6,8	9,4	6,1	10,0	10,5	12,1	—	—	—	—
167	—	7,2	—	6,4	—	8,9	—	—	—	9,7	—	—	—	—	—	—
172	—	—	5,3	5,1	7,4	8,0	7,2	8,3	6,8	8,0	10,4	11,7	9,8	11,8	—	—
173	8,7	7,3	7,3	6,6	8,4	9,1	7,0	8,8	6,6	8,9	10,4	11,8	10,1	11,6	—	—

TABLEAU X

Dimensions des dents inférieures

Crâne N° ou maxil.	Inc. cent.		Inc. lat.		Canine		Pm 1		Pm 2		M 1		M 2		M 3	
27	5,0	6,5	5,9	7,2	7,1	8,5	7,1	8,3	7,0	8,4	12,0	10,5	11,4	10,9	—	—
28	5,3	6,3	6,2	6,4	7,1	7,9	6,8	7,1	7,2	7,9	11,9	10,5	11,1	10,0	12,1	10,2
30	5,0	6,5	6,1	7,0	7,2	8,6	7,3	8,2	7,8	5,0	11,0	10,7	11,2	11,1	11,0	10,0
38	4,3	6,2	5,3	6,6	6,9	7,6	6,3	7,3	7,1	7,9	10,7	10,6	—	—	—	—
39	—	—	—	—	6,9	8,0	7,0	7,9	7,0	8,4	10,3	10,4	10,4	10,9	11,1	10,5
41	5,0	6,1	6,1	6,2	6,6	7,3	7,0	7,3	7,3	7,7	11,9	10,4	10,6	10,0	10,9	9,7
54	—	5,7	4,9	6,1	6,8	8,0	6,1	7,5	6,4	8,6	—	—	—	—	10,2	9,3
56	—	—	5,2	6,2	—	—	5,9	6,7	6,3	7,3	10,4	10,4	10,5	9,4	9,9	9,0
60	—	—	6,3	6,4	6,8	7,1	7,0	7,2	6,7	7,7	11,6	10,5	11,8	10,6	—	—
73	5,3	6,2	6,3	6,9	7,5	9,3	7,5	8,7	7,8	9,2	—	—	11,8	11,4	11,0	10,8
74	4,9	6,2	5,8	6,6	7,2	8,3	6,8	7,6	7,6	8,9	10,8	11,0	11,8	10,2	11,0	9,9
76	5,3	6,2	6,2	6,3	7,2	7,9	7,3	8,8	7,6	9,8	12,3	11,0	11,8	10,8	11,2	10,5
78	4,7	5,4	5,5	5,9	6,2	6,6	6,1	6,6	5,7	6,4	10,0	—	9,4	9,1	9,2	9,1
88	—	—	5,9	6,3	7,1	7,4	6,8	8,0	7,3	8,0	—	—	10,9	10,1	10,7	10,5
89	5,4	5,8	5,8	6,4	6,7	7,3	6,9	7,3	—	—	—	—	—	—	10,4	9,2
92	5,7	6,7	6,1	6,8	7,1	8,5	7,0	8,7	7,2	8,4	11,7	11,2	—	—	—	—
93	5,4	6,9	6,5	6,8	8,0	9,5	7,2	8,9	7,8	9,1	12,5	11,3	11,6	10,6	12,1	10,9
96	4,8	5,9	5,9	6,1	7,2	7,9	7,0	7,9	7,1	8,4	11,1	9,8	10,9	9,9	9,5	8,1
97	—	—	—	—	—	—	—	—	8,0	9,4	12,0	10,8	11,5	10,3	—	—
99	—	—	—	—	6,7	8,6	6,8	8,2	—	—	—	—	—	—	—	—
108	—	—	5,3	6,4	7,5	7,7	—	—	7,0	8,4	11,1	10,9	11,2	11,1	10,8	11,4
110	4,8	5,9	5,7	6,3	6,6	7,6	6,5	6,9	6,2	7,6	10,6	11,1	10,8	10,0	9,5	8,7
115	—	—	—	—	—	—	—	—	6,3	8,6	—	—	—	—	9,2	9,0
117	5,4	6,0	6,4	6,6	7,1	8,1	6,3	7,5	7,3	8,4	10,7	10,8	—	—	10,1	9,5
118	—	—	6,1	7,1	7,8	8,3	7,8	8,4	7,6	9,0	11,2	11,3	11,8	10,6	12,2	10,7
126	5,3	6,5	6,2	7,0	7,8	8,5	7,2	8,9	7,3	8,8	—	—	10,9	10,6	—	10,9
138	5,5	6,3	6,2	7,0	7,1	9,1	7,1	8,4	7,4	8,8	10,1	10,5	11,4	10,8	10,4	10,4
146	5,8	6,0	6,0	6,2	6,7	7,2	7,5	8,6	7,2	8,4	12,2	11,0	11,4	10,0	11,5	10,2
153	—	—	6,0	6,5	6,8	7,1	7,0	7,1	7,3	7,9	11,8	10,5	11,6	10,1	11,4	9,4
158	5,1	5,7	5,9	6,2	6,6	7,1	6,0	6,9	—	—	—	—	10,2	9,7	10,2	9,8
165	—	—	—	—	—	—	—	—	—	—	11,1	10,8	11,0	10,5	10,5	9,6
166	4,8	5,8	6,3	6,4	6,7	8,0	7,2	8,4	7,2	8,6	11,8	10,7	11,4	10,1	11,5	10,3
172	—	—	6,2	6,4	6,9	7,7	6,8	7,2	7,0	7,3	11,7	11,0	—	—	—	—
173	5,5	6,2	6,3	6,4	7,3	8,8	7,1	8,1	7,1	8,4	11,4	11,0	10,5	10,7	10,2	10,7
1964	—	—	6,3	6,2	7,2	8,0	7,0	7,8	7,6	8,4	12,5	10,8	11,1	10,8	10,8	10,2

TABLEAU XI

Comparaison des dimensions des dents avec celles de deux autres populations

Population	I. cent. s.	I. lat. s.	Can. s.	Pm. 1 s.	Pm. 2 s.	M1. s.	M2. s.	M3. s.
Oudenburg	8,7 7,27	6,44 6,42	7,67 8,49	6,73 8,88	6,57 9,07	10,22 11,41	9,34 11,05	8,94 10,60
Alamans (1) ...	8,7 7,5	6,7 6,6	7,7 8,4	6,8 9,0	6,6 9,3	10,6 11,5	9,5 11,4	8,8 11,0
Coxyde	8,30 7,10	6,43 6,21	7,6 8,33	6,47 8,59	6,33 8,81	10,00 11,22	8,86 10,65	8,32 10,13

Population	I. cent.i.	I. lat. i.	Can. i.	Pm. 1 i.	Pm. 2 i.	M1. i.	M2. i.	M3. i.
Oudenburg	5,12 6,11	5,95 6,48	7,26 8,00	6,87 7,80	7,14 8,35	11,33 10,73	11,03 10,37	10,65 9,92
Alamans (1) ...	5,6 6,7	6,2 7,0	7,7 8,0	6,9 8,0	7,1 8,5	11,0 10,2	10,7 10,4	10,8 10,0
Coxyde	5,07 5,96	5,73 6,26	6,63 7,77	6,42 7,32	6,56 7,86	10,72 10,28	9,96 9,72	9,97 9,46

(1) F. SCHWERZ, 1916-1917, pp. 1-43.

TABLEAU XII

Dimensions des humérus

No	Droits			Gauches			No	Droits			Gauches		
	M 1 (1)	M 6 ^b	M 6 ^c	M 1	M 6 ^b	M 6 ^c		M 1	M 6 ^b	M 6 ^c	M 1	M 6 ^b	M 6 ^c
10	147,0	enfant	—	—	—	—	125	—	28,5	26,0	315,0 (4)	26,9	24,0
20	—	23,2	21,0	—	24,2	19,2	126	—	22,1	21,0	315,0 (4)	—	—
27 (4)	353,5	23,1	22,2	—	21,0	22,5	130	—	—	—	—	21,9	19,2
30	350,0	23,0	22,5	339,0	22,6	21,5	135	—	21,5	20,8	—	23,0	20,0
39 (4)	—	19,5	19,5	297,0	18,1	18,6	137	—	21,0	22,5	—	21,0	21,5
41	332,0	23,2	24,1	—	22,9	24,1	138	330,0	25,9	26,2	—	26,0	26,0
45	—	21,5	20,2	—	21,1	18,6	143	—	—	—	—	22,5	23,0
56	319,0 ?	21,0	22,1	—	21,0	22,0	146	349,0	22,0	24,1	—	20,9	22,5
57	—	26,5	26,5	—	—	—	147	320,0 ?	deminéralisé		320,0	—	—
59	326,5	23,0	23,0	—	21,0	22,0	148	—	—	—	—	18,1	19,0
68	328,0	24,1	24,1	—	—	—	149	—	25,1	26,0	—	24,8	25,0
73	362,0 ?	26,1	28,2	358,0 (4)	—	—	150 (4)	300,0	17,5	20,0	293,5	16,0	19,1
76	—	18,1	18,2	310,0	18,2	17,5	153b	349,5	23,1	22,5	347,5	22,2	21,2
80	330,0 ?	18,9	19,0	—	—	—	158	—	18,2	17,0	—	17,1	16,9
88 ♀ (2)	—	18,5	16,0	—	17,9	16,0	161	—	22,9	23,0	319,0	22,9	22,0
91	—	—	—	271,5	17,0	17,5	166	310,0	19,9	22,0	311,5	22,2	19,0
93	339,5	23,0	20,5	333,0	21,0	20,1	167	314,0	23,5	23,9	308,0	23,0	23,5
95bis	sujet jeune	21,6	20,5	—	21,8	18,0	168	341,0	21,5	23,0	—	23,0	23,5
96	—	22,2	23,1	319,0	21,1	21,1	169 (4)	—	23,5	23,6	—	22,5	23,5
97 (5)	342,0	22,9	25,0	—	—	—	171	—	—	—	—	18,5	19,1
108	338,0	21,5	23,0	— (4)	19,0	22,2	172	—	—	—	296,0	20,9	19,1
109	—	25,5	23,5	—	25,1	24,1	173 (4)	—	22,0	24,0	—	22,0	25,5
111	—	22,0	22,0	—	21,2	23,5	1964	—	22,6	23,1	—	—	—
111b	—	21,5	19,0	315,0	21,0	18,6	Ss. No	344,5	21,2	23,0	340,0	21,0	21,5
112	—	22,8	24,0	—	—	—	VI 15	—	—	—	332,2	20,5	23,5
114	—	22,0	21,0	—	21,0	20,0	140	268 (3)	20,0	21,5	258	18,5	20,9
122	—	23,0	24,5	—	21,0	23,0							

(1) Mensuration selon MARTIN; 1. longueur maximale, 6^b diamètre transversal au milieu de la diaphyse, 6^c diamètre antéro-postérieur.

(2) ♀ d'après le mobilier funéraire.

(3) Dimensions sans les épiphyses.

(4) Perforation olécrânienne.

(5) Arthrose.

Si la hauteur moyenne de la branche montante correspond à la moyenne de Coxyde, la largeur moyenne est plus faible. L'échancrure sigmoïde se distingue par sa largeur, inversement, sa profondeur est moindre.

Les diamètres bicondyliens internes sont de même valeur dans les deux groupes, mais les longueurs a, b, c, depuis l'axe bicondylien sont sensiblement plus courtes à Oudenburg.

Les dimensions de l'arcade sont légèrement inférieures ou identiques dans la comparaison (voir tableaux VII et VIII).

On a remarqué lors d'autres comparaisons (voir plus haut) que la variation était peu étendue, cette constatation vaut aussi pour les maxillaires.

LES DENTS

Le nombre de dents permanentes *in situ* s'élève à 1 410, auxquelles s'ajoutent 28 dents isolées, les dents temporaires sont au nombre de 33.

Le tableau I indique le nombre de caries et les diverses anomalies dentaires (voir graphiques VIII et IX).

Les dimensions (voir tableaux X, XI et XII) sont grandes mais n'excèdent pas ou de peu les moyennes des populations blanches proposées dans les comparaisons de l'étude des dents de Coxyde. On pourrait cependant s'attarder sur les dimensions des canines et rapporter toute la série dentaire à celle des Alamans de Suisse (5) dont toutes les valeurs moyennes sont d'un même ordre, un peu plus élevées cependant.

LE SQUELETTE POST-CRANIEN

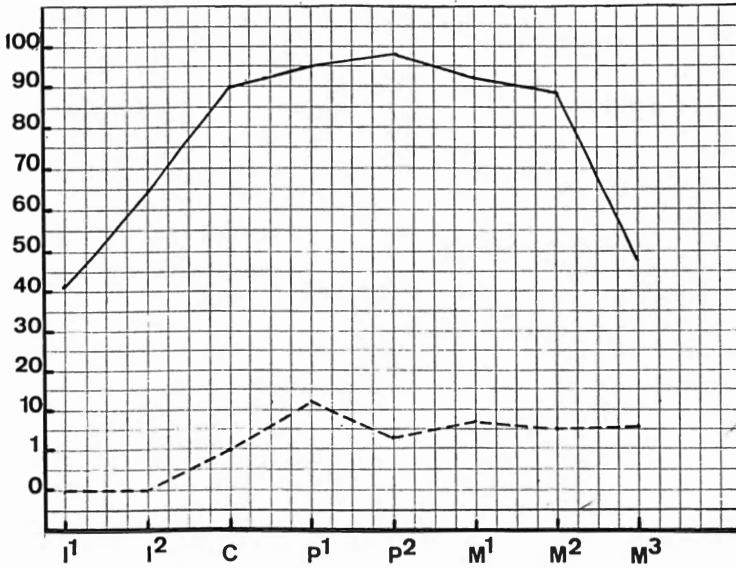
L'humérus

Le nombre d'humérus conservés dans leur longueur s'élève à 41 : 21 droits et 20 gauches, dont 10 sont appariés. L'asymétrie présente une prédominance du côté droit.

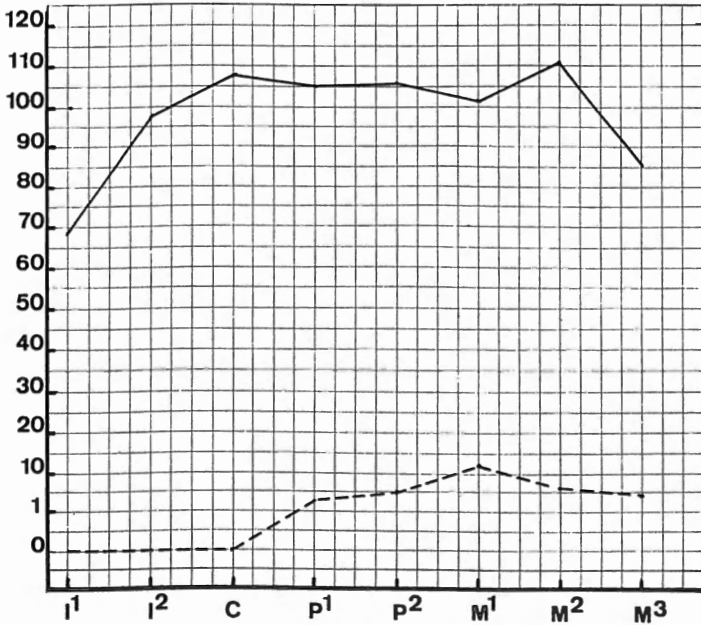
Un nombre à peu près équivalent d'ossements incomplets a permis de mesurer des diamètres diaphysaires. Lors d'un travail précédent (6), les

(5) SCHWERZ.

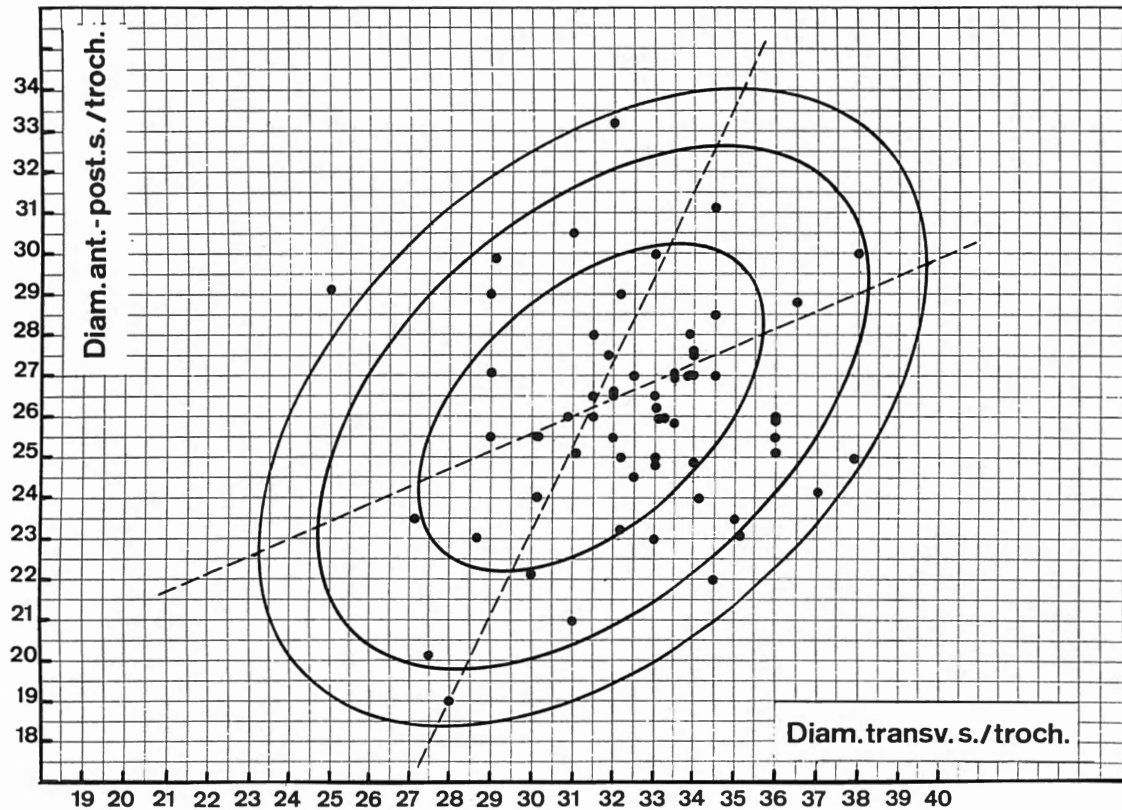
(6) DELSAUX, M.-A., in MARIËN, 1970, p. 185.



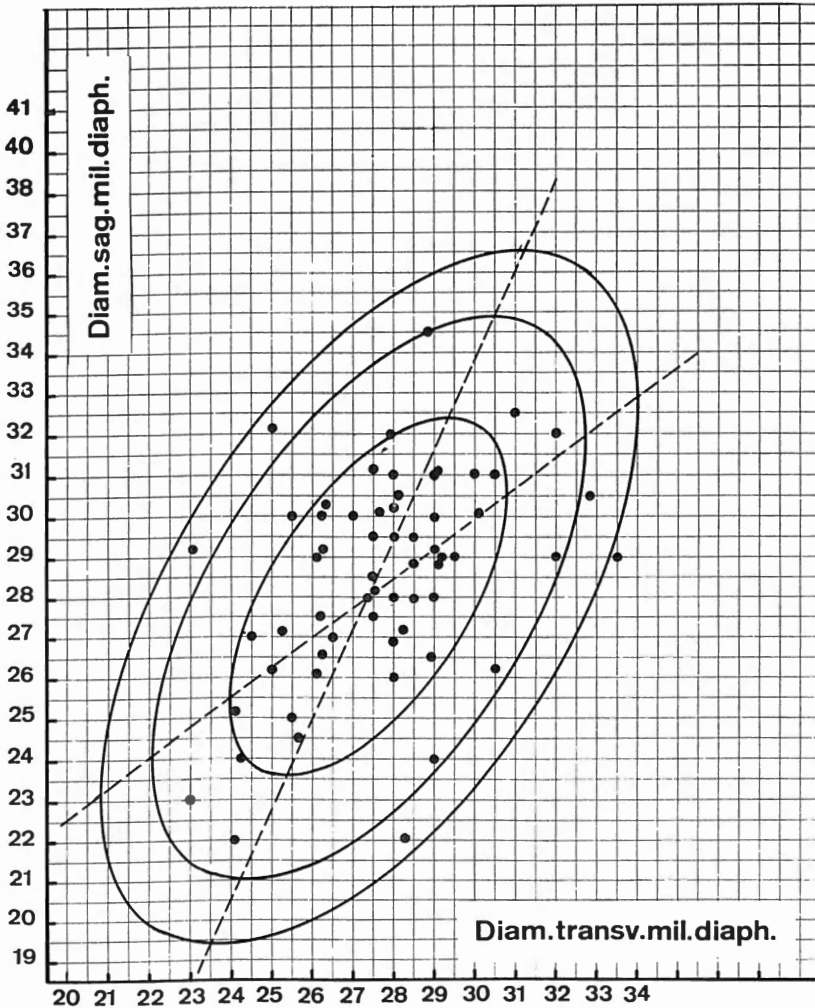
Graphique VIII. — Nombre de caries dentaires au maxillaire supérieur : en traits pleins dents saines, en traits interrompus dents cariées.



Graphique IX. — Nombre de caries dentaires au maxillaire inférieur : en traits pleins dents saines, en traits interrompus dents cariées.



Graphique X. — Position des diamètres antéro-postérieur et transversal sous-trochantériens par rapport aux ellipses d'équiprobabilité de fémurs de Bruxellois. (d'après F. TWIESSELMANN)



Graphique XI. — Position des diamètres antéro-postérieur et transversal au milieu de la diaphyse par rapport aux ellipses d'équiprobabilité de fémurs de Bruxellois (d'après F. TWIESSELMANN).

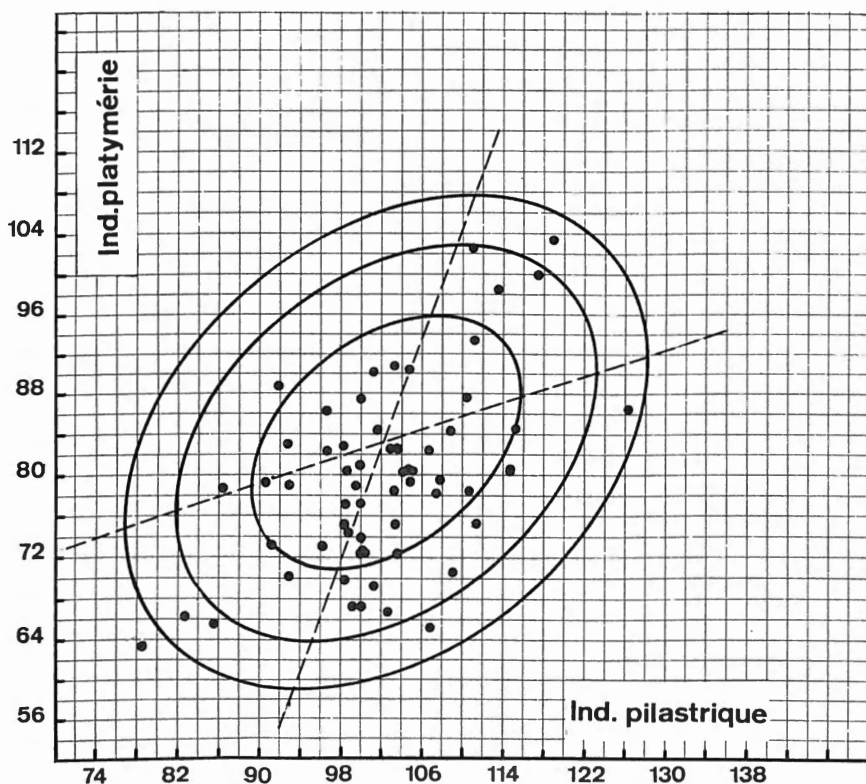
diamètres antéro-postérieur et transversal au milieu de la diaphyse (6^b et 6^c de MARTIN) avaient été retenus pour traduire le développement de la région deltoïdienne; de même que pour les ossements d'Eprave, nous avons préféré mesurer ce niveau suivant une orientation précise de l'os, plutôt que de prendre les diamètres proposés classiquement pour composer l'indice diaphysaire.

Le diamètre transversal l'emporte sur le diamètre antéro-postérieur. Cette tendance se manifeste également sur un petit nombre d'ossements aux valeurs faibles.

La musculature était si vigoureuse chez ces individus qu'on remarque sur un bon nombre d'ossements, au niveau de l'empreinte du muscle grand pectoral, une véritable gouttière provoquée à la suite du soulèvement des crêtes, cette particularité se retrouve aussi sur les humérus d'adolescents.

Les os de l'avant-bras

Sur le plan morphologique, les surfaces d'insertions musculaires sont très développées et l'on remarque, mais au niveau de l'insertion du brachial antérieur pour le cubitus et du biceps brachial pour le radius, la même particularité que celle qui a été signalée à l'occasion de l'examen de l'humérus, située sur cet os au point d'insertion du muscle grand pectoral.



Graphique XII. — Position des indices pilastriques et de platymétrie par rapport aux ellipses d'équiprobabilité de fémurs de Bruxellois (d'après F. TWIESELMANN).

TABLEAU XIII

Dimensions des radius

N°	Droits			Gauches			N°	Droits			Gauches		
	M 1 (1)	M 4	M 5	M 1	M 4	M 5		M 1	M 4	M 5	M 1	M 4	M 5
20	—	17,9	11,9	—	14,0	12,1	118	—	15,0	12,0	—	—	—
27	—	18,1	14,3	251,5 (2)	17,6	12,0	125	242,5	20,0	14,0	243,5	18,5	13,5
30	—	15,2	13,0	260,0 ?	17,0	13,0	126	239,0	18,0	12,0	234,5	16,8	12
41	—	18,5	12,0	—	17,0	11,6	130	—	22,6 (2) ?	12,1	256,0	22,0	12,1
45	jeune	15,9	11,1	—	15,1	11,0	133	—	—	—	—	18,1	12,2
54	—	15,0	11,1	230,9	15,2	12,0	135	253,0	15,5	12,5	—	—	—
56	—	15,1	12,0	—	13,0	11,2	138	—	21,0	14,5	—	19,5	14,2
59	—	16,1	12,6	—	18,9	12,5	139	—	—	—	—	13,5	10,1
63	—	17,2	10,2	—	—	—	146	261,5	16,0	13,5	259,0 ?	15,5	12,6
70	—	14,1	10,1	—	—	—	147	—	—	—	238,0	18,5	15,0
72	—	—	—	243,5	17,5	13,0	148	—	14,0	9,0	—	12,5	10,5
73	279,1	19,9	15,1	281,0	16,9	13,5	149	—	16,5	12,5	—	16,5	12,0
76	—	16,0	10,8	220,0	14,5	13,5	150	—	15,0	10,5	—	—	—
80	—	14,5	11,1	—	15,0	12,0	153	—	17,2	12,5	264,0	17,1	12,8
86	237,0	16,2	13,9	234,0	16,5	13,5	158	—	14,0	10,0	—	—	—
91bis	209,0	13,9	10,0	—	—	—	161	—	16,5	13,0	—	15,1	12,0
93	—	15,9	12,2	237,0	16,5	12,0	164	—	19,0	14,0	—	19,1	13,8
96	251,5	14,5	14,0	247,0	16,5	12,8	166	233,5	16,5	11,0	Adolesc.	16,5	10,5
97 (2)	—	—	—	246,5	17,5	11,1	167	—	16,2	13,5	231,0	16,5	13,0
108	233,5	13,1	11,5	—	15,0	12,0	168	—	18,5	12,2	—	18,0	12,0
109	—	—	—	—	18,0	13,5	169	—	17,0	12,0	Sujet jeune	—	—
110	266,0 (2)	16,5	13,8	265,5	17,2	12,2	172	240,0	17,0	12,0	239,5	16,2	10,8
111	236,0	17,5	11,0	—	16,9	11,5	173	—	16,0	12,0	—	—	—
111 b	—	17,0	14,5	—	18,0	12,0	VI-15	254,5	17,0	14,0	—	—	—
114	—	—	—	—	17,1	12,1	140	203,5	13,1	11	205	14,2	10,9

(1) M 1 Longueur maximale, M 4 Diamètre transversal au niveau de la plus grande extension du bord interosseux, M 5 Diamètre antéro-postérieur au même niveau.

(2) Arthrose.

TABLEAU XIV

Dimensions des cubitus

No	Droits			Gauches			No	Droits			Gauches		
	M 1 (1)	M 12	M 11	M 1	M 12	M 11		M 1	M 12	M 11	M 1	M 12	M 11
19	—	18,1	13,0	—	18,1	11,5	122	—	18,0	14,0	—	—	—
20	—	18,0	14,0	—	17,5	13,2	125	264,5	19,5	15,2	—	—	—
27	272,0	—	—	272,0	20,1	16,0	126	252,0	16,0	14,5	250,5	17,0	15,5
30	283,0 ?	17,5	13,0	277,0	17,8	14,0	130	281,0	21,9	15,0	—	22,5	15,2
39 (3)	—	14,1	12,2	—	13,5	11,1	133	—	19,5	15,2	—	19,6	14,6
41	—	—	—	—	18,0	13,6	135	—	17,5	13,0	—	16,5	11,5
45	sujet jeune	13,6	11,1	—	15,0	12,5	136	—	—	—	231,0	13,1	11,1
56	—	16,5	15,2	—	15,5	10,5	138	281,0	19,5	15,5	—	19,9	15,0
59	276,0	19,0	13,1	—	16,0	12,2	146	283,0	16,1	15,2	283,0	—	—
63	—	15,0	12,0	—	16,5	14,0	147	—	—	—	265,0	21,0	15,2
72	—	16,1	14,5	—	—	—	148	—	14,5	12,0	—	15,5	11,2
73	—	19,0	15,0	305,0 ?	18,0	15,1	149	—	16,5	13,9	—	19,1	14,1
86	259,0	16,0	13,0	258,0	17,5	14,0	150	246,5	14,5	11,5	—	—	—
88 ♀	—	11,5 ?	7,5 ?	—	—	—	153b	—	16,0	13,5	—	16,1	13,1
91bis	—	14,0	11,1	—	13,5	10,0	158	—	—	—	—	14,0	10,0
93	—	17,0	14,5	263,0	16,2	12,0	161	—	—	—	—	16,5	13,6
95	—	—	—	—	15,5	12,5	164	—	20,0	17,1	—	19,5	15,0
96	272,0	17,0	13,1	268,5	16,9	12,5	166	—	16,8	15,8	—	16,5	14,1
97	—	17,2	13,1	264,0	16,9	12,5	167	—	17,5	13,5	—	17,2	12,0
103	—	—	—	257,0 ?	16,2	11,2	168	—	18,5	15,5	—	—	—
108	260,0	17,0	14,0	—	15,2	11,1	169	—	17,0	14,9	—	18,2	16,0
109	—	—	—	—	19,5	14,2	172	261,0	17,0	14,2	260,0	17,0	12,0
110	289,0	19,1	14,0	—	19,0	14,5	173	—	17,9	14,5	281,0	18,6	14,1
111	—	18,2	15,0	273,0	17,0	14,1	64/12	—	—	—	—	16,0	13,0
111b	—	17,5	14,1	—	17,5	12,2	Ss. No	292,0	17,5	13,5	285,0	20,9	13,2
114	—	—	—	—	15,5	14,6	—	—	—	—	—	19,0	13,2
118	262,5	15,5	13,0	—	—	—	140	—	18	12	231,0 (2)	19,2	11,9

(1) M 1 Longueur maximale, M 11 diamètre antéro-postérieur au niveau de la plus grande extension du bord interosseux, M 12 diamètre transversal au même niveau.

(2) Dimension sans les épiphyses.

(3) Os gauche boursouflé.

TABLEAU XV

Dimensions des fémurs droits

N°	M1 (1)	M 2	M 6	M 7	Indice pilastriq.	M 10	M 9	Indice de platymérie
1	—	—	24,0	29,0	82,75	23,2	35,1	66,09
10	205,0	Enfant	—	—	—	—	—	—
20(2)	457,0	455,0	29,5	28,0	105,35	26,5	33,0	80,30
27	487,0	479,5	31,0	30,0	103,33	30,0	33,0	90,90
30	488,5	484,0	28,8	29,1	98,96	29,1	25,0	74,62
39	409,5	403,0	29,2	23,1	126,40	23,5	27,1	86,71
41	456,0	451,5	29,0	29,2	99,31	26,2	33,1	79,15
54(3)	464,5	463,0	29,2	29,0	100,68	26,0	36,0	72,22
56	511,5	500,5	30,3	26,3	115,20	25,5	30,2	84,43
59	457,0	454,5	32,0	27,9	114,69	27,0	33,5	80,59
63	—	—	24,0	24,2	99,17	21,0 ?	31,0 ?	67,74
68	454,0 ?	—	30,0	27,0	111,11	29,9	29,1	102,74
72(4)	—	—	29,0	33,5	86,56	30,0	38,0	78,94
73	517,5	—	32,5	31,0	104,83	31,2	34,5	90,43
76	445,0	438,0	27,2	25,2	103,81	23,2	32,2	72,04
80	417,5	411,5	26,2	30,5	85,9	25,0	37,9	65,96
86(2)	445,0	443,0	29,5	28,5	103,5	26,5	32,0	82,81
91 ²	386,5	382,5	22,0	24,1	91,28	20,2	27,5	73,45
93(4)	489,0	485,5	30,0	25,5	117,64	29,0	29,0	100,00
95(2-3-7)	—	—	26,2	25,0	104,80	25,5	32,0	79,68
96	455,0	453,0	—	—	—	—	—	—
97(4)	450,0	447,0	31,0	30,0	103,33	28,0	33,8	82,84
108(3)	—	—	31,0	28,0	110,71	26,0	33,2	78,31
109(4)	—	—	31,0	30,5	101,63	29,0	32,2	90,06
110	479,0	472,0	29,0	29,5	98,30	25,2	36,0	70,00
(5)111 ²	472,5	468,0	28,9	28,5	101,4	23,0	33,0	69,69
114	—	—	29,0	26,1	111,11	27,1	29,0	93,44
115(2)	—	—	27,2	28,2	96,45	26,0	31,5	82,53
121	415,0	410,0	27,5	26,2	104,96	24,0	30,2	79,47
122	490,0 ?	—	27,5	27,5	100,0	25,9	33,5	77,31
125(4)	429,0	426,0	30,1	27,6	109,05	25,5	36,0	70,83
126(4)	422,0	420,0	28,0	29,0	96,55	27,5	31,8	86,47
133	—	—	30,0	29,0	103,44	26,0	33,1	78,54

TABLEAU XV (suite et fin)

No	M1 (1)	M 2	M 6	M 7	Indice pilastriq.	M 10	M 9	Indice de platymérie
135	482,0	473,0	28,2	27,5	102,54	23,5	35,0	67,14
137	416,0	414,0	26,9	28,0	96,07	24,9	34,0	73,23
138(2)	463,0	462,0	34,5	28,9	119,37	33,2	32,0	103,75
146	496,5	488,0	26,0	28,0	92,85	27,0	32,5	83,07
147	—	—	31,0	29,0	106,89	28,5	34,5	82,60
148	419,5	416,5	22,1	28,2	78,36	22,0	34,5	63,76
149(6)	—	—	27,0	24,5	110,2	25,5	29,0	87,93
150	420,0	417,5	25,1	24,1	104,14	23,0	28,7	80,70
153 ^b	—	—	32,0	32,0	100,0	26,0	36,0	72,22
157	—	—	25,0	25,5	98,03	25,0	32,2	77,63
158	—	—	23,0	23,0	100,0	19,0	28,0	67,85
161	460,0	455,0	30,0	26,2	114,5	27,0	33,5	80,59
164	—	—	29,5	27,5	107,27	27,0	34,5	78,26
165	—	—	30,5	32,8	92,98	28,9	36,5	79,17
166(7)	432,5	427,5	29,2	26,2	111,45	25,0	33,0	75,75
167 ¹	433,0	428,0	24,5	26,1	98,86	25,1	31,1	80,70
168	—	—	31,2	27,5	113,45	30,5	31,0	98,38
169	477,0	473,0	30,5	28,1	108,54	26,5	31,5	84,12
171	—	—	28,5	27,5	103,63	24,5	32,5	75,38
172	424,0	419,0	26,1	26,1	100,0	22,2	30,0	74,00
173	465,0	—	27,0	26,5	101,88	26,0	30,8	84,41
0 ?	469,5	463,0	31,1	29,1	106,87	24,2	37,0	65,40
140(8-9)	350,0	—	32,1	25,0	—	20,3	33,2	—

(1) M 1 Longueur maximale. M 2 Longueur anatomique. M 6 Diam. antéro-postérieur au milieu de la diaphyse. M 7 Diam. transvers. M 10 Diam. antéro-post. s/troch. M 9 Diam. trans. s/troch.

(2) Tubercule sur le bord interne en face du petit trochanter.

(3) Fosse hypotrochantérienne.

(4) Arthrose.

(5) « Incurvation » sur la face antérieure au niveau supérieur, en relation avec la platymérie.

(6) Crête trochantérienne.

(7) Adolescent.

(8) La valeur élevée en M 6 est due à la présence d'un cal volumineux.

(9) Troisième trochanter.

TABLEAU XVI
Dimensions des fémurs gauches

No	M 1	M 2	M 6	M 7	Indice pilastriq.	M 10	M 9	Indice platy- mérie
13	—	—	28,0	28,5	98,2	24,9	33,0	75,4
27	484,0	480,5	30,2	28,5	105,9	27,0	34,5	78,2
30	485,5	483,0	30,0	27,5	109,9	24,2	33,0	73,3
39	407,0	403,0	29,1	23,5	123,8	24,1	27,1	88,9
41	456,0	454,0	28,0	31,0	90,3	27,2	34,2	79,5
56(3)	506,0	501,5	30,5	28,0	109,0	26,8	32,8	81,7
59	454,5	451,0	33,2	28,1	118,0	26,5	34,5	76,8
63(3-4)	411,0	402,0	24,6	27,2	90,4	21,6	34,5	62,6
68	454,0 ?	—	30,5	26,5	115,0	27,5	30,2	91,0
73	513,5	510,5	33,5	30,2	110,9	30,5	36,5	83,5
76	444,0	438,0	26,1	27,8	93,8	23,8	33,2	71,6
80	416,5	409,5	25,1	31,2	80,4	25,0	37,0	67,5
80bis(3)	470,0	467,0	27,5	28,9	95,1	24,0	34,1	70,3
84bis(3)	—	—	27,1	27,5	98,5	26,6	32,0	83,0
86(2)	447,0	443,5	31,0	28,5	108,7	27,0	31,1	86,8
91 ²	384,5	381,5	24,0	25,0	96,0	21,5	27,0	79,6
93(4)	483,0	480,0	30,0	26,5	113,2	25,0	32,0	78,1
95	426,5	423,0	—	—	—	—	—	—
96	449,0	449,0	—	—	—	—	—	—
97(4)	450,5	448,0	31,0	34,0	91,1	30,0	37,2	80,6
103	443,0	441,5	—	—	—	—	—	—
109	—	—	34,2	30,1	113,6	29,1	31,0	93,8
110	480,0	475,0	29,0	33,0	87,8	26,0	36,0	72,2
111 ²	464,0	459,0	28,8	29,0	99,3	25,2	34,0	74,1
112	—	—	28,0	28,0	100,0	27,6	34,0	81,1
114	—	—	28,0	27,1	103,3	26,2	30,0	87,3
115(2)	—	—	27,0	29,0	93,1	28,2	31,2	90,3
118	461,0 ?	—	30,2	28,0	107,8	27,0	33,9	79,6
121	415,5	406,0	27,1	25,1	107,9	24,5	29,1	84,1
122	490,0 ?	—	29,8	28,8	103,4	27,5	35,5	77,4
125(3)	422,0	419,5	30,5	27,8	109,7	25,5	34,5	73,9
126(4)	426,0	422,0	28,0	28,5	98,2	26,0	31,0	83,8
130(10)	—	—	29,0	32,0	90,6	27,0	34,0	79,4

TABLEAU XVI (suite et fin)

N°	M 1	M 2	M 6	M 7	Indice pilastriq.	M 10	M 9	Indice platy- mérie
131	418,0	415,2	26,5	28,9	91,6	28,0	31,5	88,8
133(9)	—	—	30,2	29,2	103,4	25,0	34,2	73,0
135(3)	—	—	28,2	27,2	103,6	24,0	32,0	75,0
137	—	—	25,2	25,5	98,8	24,0	30,0	80,0
138	469,5	464,0	35,6	29,2	121,9	31,1	32,0	97,1
146	490,0	486,0	27,2	27,2	100,0	26,1	32,6	80,0
147	433,5	431,0	29,5	29,8	98,9	27,9	33,9	82,3
148(11)	419,0	417,0	22,1	28,1	78,6	21,6	33,2	65,0
149	—	—	29,5	26,1	113,0	29,2	29,0	100,6
150	424,0	420,0	26,7	24,2	108,2	22,2	29,0	76,5
153 ^b	—	—	22,5	32,5	69,2	24,5	35,5	69,0
157	466,0	461,0	24,5	25,5	96,0	25,5	31,2	81,7
158	397,0	392,5	23,0	24,0	95,8	19,0	30,1	62,2
161(4)	461,0	455,0	31,0	27,0	114,8	26,0	33,9	76,6
164	—	—	28,5	27,1	105,1	28,0	35,2	79,5
166(3)	434,0	431,0	29,0	26,5	109,4	26,5	30,2	87,7
167 ¹	435,0	432,0	27,2	25,0	108,8	24,1	30,0	80,3
167 ²	418,5	416,0	30,1	30,1	100,0	29,0	33,1	87,6
168	—	—	32,0	27,8	115,1	30,0	33,5	89,5
171	446,5	441,0	28,0	28,2	99,2	25,0	32,9	75,9
172	425,0	422,0	26,1	26,0	100,3	23,6	31,1	75,8
173	469,0	459,0	26,5	27,5	96,3	25,1	33,1	75,8
0 ?	464,0	459,0	28,5	30,1	94,6	23,0	37,0	62,1
140(3-9)	370,5	—	24,5	24,1	—	23,0	29,0	—

(10) Triangle poplité à sommet haut situé ($1/2$ diaph.) avec une surface large et plate.

(11) Entaille sur le bord interne supérieur.

TABLEAU XVII

Dimensions des tibias droits

N°	M 1 (1)	M 1 a	M 8 a	M 9 a	Indice cnémique	N°	M 1	M 1 a	M 8 a	M 9 a	Indice cnémique
10	150,0	enfant	—	—	—	112	362,0	372,0	34,9	27,9	76,83
27	376,0	386,0	39,8	25,1	63,06	118	—	—	34,0	26,1	76,76
30 (2)	—	400,0	37,0	25,0	67,56	121	—	—	31,0	20,9	67,41
39	353,0	358,0	31,5	23,5	74,63	124	368,5	377,0	32,8	24,8	75,60
41	370,0	374,0	33,1	26,5	80,06	125	341,0	346,5	33,5	23,2	69,25
54	—	—	35,0	23,0	65,71	126	347,5	353,0	34,0	20,9	61,47
56 (3)	422,0	429,5	36,0	28,0	77,77	131	348,0	355,5	33,0	25,0	75,75
57	—	—	35,5	25,7	72,39	133	—	—	34,0	24,5	72,05
59	350,0	359,0	34,1	23,5	68,91	135	—	378,5	32,2	22,2	68,94
68 (2)	—	—	38,5	23,2	60,25	138	373,0	382,0	36,0	29,5	81,94
72	—	—	34,0	23,0	67,64	146	400,5	409,0	35,0	22,8	65,14
73	425,0	434,0	39,5	26,5	67,08	147 (4)	—	—	39,0	27,2	69,74
76 ²	362,0	368,5	37,5	22,5	60,00	148	345,0	353,0	31,0	19,5	62,90
80	364,0	371,5	36,0	24,8	68,88	149	367,0	374,0	34,5	25,5	73,91
84	—	—	34,2	24,5	71,63	150	336,0	340,0 ?	30,0	23,2	77,33
84 ²	Adolescent	—	29,9	21,0	70,23	153B	398,5	405,0	34,0	26,7	78,52
86	367,0	375,0	34,0	26,5	77,94	158	—	—	30,0	20,7	68,33
88 ♀	—	—	26,9	22,0	81,78	164	—	—	37,0	26,5	71,62
91	323,5	327,0	29,9	21,1	70,56	166	354,5	361,0	35,0	27,5	78,57
93	369,0	376,0	32,5	23,1	71,07	167 ¹	—	356,0	—	—	—
95	348,0	—	—	—	—	167 ²	339,0	344,0	36,1	21,5	59,55
96	362,5	368,0	35,0	23,5	67,14	168	379,5	387,0	36,2	26,2	72,37
97	352,0	360,0	37,5	26,0	69,33	169	—	—	35,0	25,5	72,85
103	368,5	376,0	28,9	22,9	79,23	171	355,0	363,5	34,0	26,0	76,47
108	—	—	36,1	23,0	63,71	172	338,0	345,0	33,5	26,5	79,10
109	—	—	36,0	26,0	72,22	173	—	—	37,5	25,8	68,80
110	408,0	413,0	37,2	27,2	73,11	O S/N O	402,5	407,5	36,9	24,1	65,31
111	371,0	380,0	35,5	26,0	73,23	140 (5)	—	—	31,0	22,1	71,29
111 ²	—	—	34,1	26,2	76,83						

(1) M 1 Longueur s/ les épines. M 1 a Longueur maximale (GIESELER). M 8 a Diam. antéro-postérieur au niveau du trou nourricier. M 9 a Diam. transversal id.

(2) Arthrose.

(3) Poreux et boursoufflé.

(4) Décalcifié.

(5) Long. sans les épiphyses 302.

TABLEAU XVIII
Dimensions des tibias gauches

N°	M 1	M 1 a	M 8 a	M 9 a	Indice cnémique	N°	M 1	M 1 a	M 8 a	M 9 a	Indice cnémique
27	372,5	384,5	39,2	27,5	70,15	111 ²	—	—	37,0	25,5	68,91
30 (2)	391,0	401,0	39,0	25,5	65,38	112	366,0	374,5	35,0	25,5	72,85
39	347,5	354,0	35,0	22,9	65,42	114	—	364,5	34,5	23,5	68,11
39 ³	350,0	352,0	29,9	19,0	63,53	118	—	—	32,1	27,0	84,11
54	—	—	33,0	22,0	66,66	124	368,0	375,0	32,1	24,0	74,76
56 (3)	418,5	427,5	37,2	25,2	67,74	125	342,0	346,0 ?	35,0	26,0	74,28
57	369,0	375,0	33,0	26,0	78,78	126	345,5	351,0	33,0	20,1	60,90
59 (6)	—	—	34,1	23,0	67,44	133	358,5	364,5	34,2	25,1	72,39
68	—	—	39,0	24,3	62,30	135	367,0	376,0	34,0	21,1	62,05
72	—	—	35,0	23,0	65,71	138	376,0	382,0	35,0	30,5	87,14
73	423,5	436,5	39,1	27,9	71,35	146	403,5	410,5	35,0	23,5	67,14
76 ²	359,0	368,0	34,8	23,0	66,09	150	—	—	29,2	22,1	75,68
80	360,0	368,5	34,1	25,2	73,90	153B	392,0	401,0	34,2	26,0	76,02
84	—	—	34,6	24,5	70,80	158	317,0	323,5	28,2	20,5	72,69
86	366,5	373,0	36,5	24,5	67,12	161	373,5	383,0	34,0	25,0	73,52
88 ♀	—	—	29,2	23,0	78,76	164	—	—	36,5	28,2	77,26
91	319,0	324,0	29,1	21,2	72,85	166	349,0	358,0	35,1	26,5	75,49
93	371,0	377,5	31,5	24,0	76,19	167 ²	337,0	344,5	35,1	24,0	68,37
95	343,0	352,0	—	—	—	168	—	—	38,0	26,5	69,73
96	369,5	371,5	32,5	23,5	72,30	169	376,0	382,0 ?	37,2	23,5	63,17
97	351,0	363,5	36,9	27,2	73,71	171	354,0	365,0	34,1	27,1	79,47
103	367,5	375,0	28,0	22,0	78,57	172	344,0	345,0	33,0	22,0	66,66
109	—	—	35,5	25,5	71,83	173	364,5	371,0	35,5	25,1	70,70
110	407,5	410,5	38,0	26,0	68,42	O s/n°	398,5	407,0	35,2	23,0	65,34
111	—	—	38,2	28,2	73,83	140	—	—	33,1	26,0	78,54

(2) Arthrose.

(3) Poreux et boursoufflé.

(6) Ostéome.

Le fémur

Les fémurs droits conservés dans leur intégrité au nombre de 36, atteignent une longueur maximale moyenne de 454,33 mm et 45 ossements gauches 459,8 mm. L'indice de platymérie vaut à droite 79,13 et à gauche 78,1, valeurs proches de celles de populations situées entre l'âge des métaux et le moyen âge. Les groupes modernes de race blanche ont un indice moyen supérieur à 80 (7) (voir graphique X).

Le pilastre est faible et ne diffère pas par son indice moyen, 103,25 à droite, 99,3 à gauche, des valeurs rencontrées chez les blancs modernes (8). En dimensions absolues néanmoins les diamètres antéro-postérieur et transversal au même niveau sont un peu plus élevés (voir graphique XI).

Il résulte de la comparaison de ces mensurations : une longueur maximale supérieure (438,6 à Bruxelles), un indice de platymérie inférieur, un pilastre faible, donc identique, mais (voir graphique XII) des diamètres médians comparativement plus grands (9).

Les particularités sont nombreuses, on pourra à cet effet consulter les tableaux de mensurations où elles se trouvent signalées.

Le tibia

La longueur moyenne sans les épines de 31 tibias droits et de 33 tibias gauches est respectivement de 366,08 et 366,25 mm.

Les diamètres moyens au niveau du trou nourricier sont de même valeur pour les deux côtés : 34,5 en dimension antéro-postérieure et 24,6 en dimension transversale, l'indice cnémique moyen vaut 71,15 à droite et 71,46 à gauche, il varie entre 60 et 85,71 à droite et entre 60,9 et 87,14 à gauche. La platycnémie est donc peu fréquente.

DESCRIPTIONS INDIVIDUELLES

1. — Crâne. Frontal dd (10), quelques fragments de voûte et os malaire droit, moins de 25 ans.

8. — Cranium; massif facial détérioré partiellement, dents saines au complet ante-mortem, bourgeon dentaire atrophique dépassant légèrement le plan du niveau alvéolaire entre la canine et la première prémolaire gauches. In situ : 11 dents. Les 3 molaires, les prémolaires, la dent surnuméraire et la canine gauches, la 2^e prémolaire et les 3 molaires droites.

(7) TWIESSELMANN, F., 1961, p. 47.

(8) TWIESSELMANN, F., p. 28.

(9) TWIESSELMANN, F., p. 19-20.

Age : au-dessus de 25 ans. Ce crâne par ses dimensions pourrait être considéré comme le type moyen de la série mesurable.

9. — Crâne vigoureux, toutes sutures libres, os interpariétal susinobiastérique, séparé post-mortem. Exostose le long du tiers antérieur de la suture palatine médiane. Dents in situ : M², M¹ cariée, Pm² cariée, Pm¹ gauches, canine; Pm¹, Pm² cariée, M¹ cariée et M² droites. Toutes étaient présentes ante-mortem. Age 18-20 ans. Traces d'oxyde de cuivre.

10. — Crâne et squelette fragmentaires d'enfant : calotte, maxillaire supérieur et mandibule, 13 dents in situ, dont 4 premières molaires permanentes en voie d'éruption. Os de la colonne, du bassin, côtes, clavicules et os des membres. Age dentaire : 4 ans. Traces d'oxyde de cuivre sur la clavicule gauche. Observé en norma-lateralis, ce petit crâne présente comme la plupart des adultes du groupe un aplatissement supéro-postérieur des pariétaux, de l'obéliion au lambda, surmontant une saillie de l'écaïlle occipitale. On constatera que si l'âge dentaire de cet enfant correspondait à 4 ans, le crâne lui-même par son développement et les os des membres (voir tableaux XII, XV, XVII) par leurs dimensions auto-risent à estimer un âge plus jeune.

11. — Cranium déformé et édenté d'adulte âgé de \pm 40 ans.

Norma lateralis. — Le front presque vertical jusqu'au niveau des bosses frontales devient parfaitement convexe jusqu'au vertex figuré par le bourrelet que forme la suture coronale synostosée. La voûte s'infléchit ensuite doucement sur le premier tiers de son parcours, s'aplatit et s'incline brusquement jusqu'au lambda. L'écaïlle occipitale forme un léger chignon. La suture ptérique comme la coronale et la sagittale est fermée, la lambdoïde, la temporale et la pétro-mastoïdienne sont encore ouvertes. La face est orthognathe.

Norma anterior. — Les reliefs sinusiens sont peu marqués, la synostose récente des sutures forme un bourrelet au niveau de la métopique qui se poursuit sur la sagittale, il participe à l'aspect en carène de la voûte, celle-ci forme deux pentes limitées par les lignes temporales supérieures, très vives et haut situées, exactement au niveau des bosses pariétales.

La paroi antérieure des sinus maxillaires est fortement déprimée, on remarque un trou sous-orbitaire accessoire à gauche.

Norma occipitalis. — La forme carénée de la voûte est bien visible sur cette norma, mieux, les caractères pathologiques y apparaissent dans toute leur ampleur. La suture sagittale dans son segment obélique ne forme plus un bourrelet mais une gouttière, s'enfonçant

(10) d : détérioré, dd : très détérioré. H. V. VALLOIS, 1952, p. 66.

dans une zone légèrement boursouflée, à la surface chiffonnée, rendue hémisphéroïdale par une vaste dépression qui la circonscrit latéralement et postérieurement, la surface mince dans cette région a été érodée dans le sol. Le renflement médian et l'augmentation en épaisseur de l'os au niveau des lignes courbes supérieures, contrastent avec cette concavité au niveau de laquelle le tissu est moins dense.

Les mesures suivantes sont celles de l'épaisseur des parois prises à des niveaux proposés (11) mais aussi où la différence est la plus marquée.

Points obéliqués : droit 9,5 mm, gauche 9 mm. Point lambda-tique : 9 mm. Épaisseur des pariétaux mesurée à une distance de 15 mm de part et d'autre de ce dernier point, droit 6 mm, gauche 5 mm. Épaisseur au niveau le plus haut et le plus saillant des lignes temporales supérieures : droit 8 mm, gauche 8 mm, entre ces points et les points obéliqués : droit 4,5 mm, gauche 3,5 mm.

Norma inferior. — La zone occipitale offre une surface contrariée d'aspérités. Le trou occipital en losange est surélevé, les condyles épais et allongés se déjettent latéralement dans leur moitié inférieure, il ne se trouve pas de trou condylien postérieur droit.

L'arcade alvéolaire est édentée avec résorption totale.

13. — Crâne d'adulte, 7 dents ante-mortem. In situ : Pm² cariée, M¹ cariée et M³ gauches, M³ et M¹ droites.

Os interpalatin, crête transversale sur les os malaires, deux trous sous-orbitaires accessoires, suture métopique presque oblitérée, sagittale entièrement. Oxyde de cuivre dans le sinus maxillaire et l'orbite gauches. Age : 50 ans. Mandibule : branche montante gauche.

17. — Crâne d'enfant de 4 à 5 ans, in situ : les 4 molaires déciduales, traces d'oxyde de cuivre.

Mandibule : fragment droit avec les 2 molaires in situ.

19. — Mandibule : os d'adulte, molaires gauches perdues ante-mortem, in situ : Pm₂ gauche, Pm₁, I₂ droite, canine, Pm₁ cariée.

20. — Crâne : os malaires.

Mandibule fragmentaire avec in situ M₂ droite usée et cariée. Stature d'après le fémur seul : 170,35 cm.

Humérus : insertions musculaires. Voir p. 18 et pl. IX.

27. — Crâne vigoureux, grande aile du sphénoïde très large, plagio-céphalie postérieure gauche, très visible en *norma verticalis*, légère asymétrie faciale. Toutes les dents in situ, ante-mortem. I¹ et P² gauches non recueillies. Usées avec dégagement de la dentine secondaire sauf sur

(11) TWIESSLMANN, F., 1941.

les dents de sagesse, carie sur les M^1 . Seul segment de suture effacé : obélique de la sagittale.

Age : 30 ans.

Mandibule de même conformation vigoureuse avec toutes les dents in situ, la dent de sagesse droite se réduit à une petite pointe radulaire, tartre sur le collet de la M_2 droite. Nombreux orifices sur la face interne des branches montantes.

Stature : 174,33 cm.

Humérus : insertions musculaires vigoureuses et perforation olécrânienne incomplète.

Radius gauche arthrosique.

28. — Calotte dd, hémi-frontal gauche, droit d, temporal gauche et apophyse basilaire, toutes sutures libres, métopisme. Age : 16 ans. Mandibule avec les 16 dents in situ.

30. — Crâne robuste, parois épaisses, rainures digastriques très creusées, suture coronale et sagittale effacées, toutes les dents ante-mortem, Pm^1 et M^3 gauches non recueillies, dépôt de tartre sur les molaires droites, les symétriques sont abrasées. Age : 35 ans.

Mandibule : os robuste, toutes les dents in situ ante-mortem I_2 gauche perdue dans le gisement, tartre à droite et déchaussement des molaires (abcès), carie sur M_1 et Pm_2 gauches et M_1 droite avec en plus au niveau de cette dernière, présence d'une fistule. En tout in situ : 29 dents.

Stature : 175,10 cm.

Tibias arthrosiques.

34. — Cranium d, *torus palatinus* en « losange », à remarquer la dépression très profonde des sinus maxillaires. Toutes les sutures sont encore libres, mais peut-être la synostose était-elle commencée et un écartement des pièces résulterait-il de la pression du terrain, parois épaisses, os wormiens lambdoïdiens et mastodiens, chignon. Seule dent in situ M^1 droite, usée et cariée. Age probable : 30 ans.

Lésions ou déformation des fémurs dans le terrain.

35. — Calotte d, aplatissement supéro-postérieur de la voûte : l'inion se confond avec l'opisthocranion. 8 dents, 3 in situ, la canine droite, l'incisive latérale et la 2^e prémolaire gauches et 5 à part, les 2 premières molaires gauches et les 3 droites. Age probable : 40-45 ans ?

Mandibule dd.

36. — Quelques fragments épais de voûte d'adulte jeune et maxillaire incomplet, palais profond avec suture médiane en saillie, dépressions et aspérités sur la surface, arcade dentaire étroite avec in situ : à droite M^2 , (M^1 et Pm^2 perdues ante-mortem), Pm^1 , canine, les 2 incisives; à gauche les incisives, la canine, les 2 Pm , (M^1 perdue ante-mortem) et M^2 .

Pas de dents de sagesse. Sinus maxillaires partiellement cloisonnés. Os wormiens. Age : 20 ans. Mandibule au relief accusé, arcade étroite toutes les dents in situ, dents de sagesse comprises.

38. — Crâne d, aspérités sur la surface palatine et suture médiane en saillie, 8 dents in situ : à gauche les 2 premières molaires usées, à droite l'incisive latérale et la canine très usées, la Pm^2 et les 3 molaires, tubercule de Carabelli sur la première. Ces 4 dernières ont peu servi. Age : 35 ans. Mandibule : dents in situ ante-mortem : M_1 (petite carie), Pm_2 , Pm_1 , canine et incisives gauches et incisives, canine et Pm_1 droites, très usées, dentine secondaire.

39. — Crâne de jeune adulte offrant les caractères à la fois de platybasie et de déformation annulaire.

Toutes les dents étaient présentes ante-mortem, les incisives, la Pm^2 gauche et les troisièmes molaires n'ont pas été récoltées, toutes les sutures sont encore libres.

Observé en *norma lateralis* : le crâne offre un relief glabellaire faible, une petite surface excavée, le frontal suit un plan presque vertical pour se renfler ensuite et se déprimer au niveau du bregma (cette dépression transversale suit tout le trajet de la suture coronale d'un stéphanion à l'autre), elle sépare la voûte en deux protubérances. Une excavation identique à la plage sus-glabellaire déprime le bord postérieur des pariétaux, de l'obéliion au lambda, petit chignon. Le crâne repose sur le plan des bosses cérébelleuses, les apophyses mastoïdes sont petites. On note un os ptérique et un wormien coronal à droite.

En *norma anterior* : le front est bas, quant à la largeur transversale maximale du crâne, elle se repère à la fois à hauteur de l'angle inférieur et postérieur des pariétaux et du bord postérieur de l'écaille temporale, toute cette région saille fortement. Les orbites sont basses, le diamètre au maxillo-frontal est large (voir tableau IV des dimensions du crâne). La paroi antérieure des sinus maxillaires est excavée. La *norma verticalis* met l'accent sur la brachycrânie de l'individu, la calotte est sphéroïde. Les arcades zygomatiques ne sont pas visibles.

En *norma occipitalis* : le crâne apparaît large et bas, on note un os épactal et un wormien astérique à gauche. Les masses condyliennes ne saillent aucunement.

En *norma inferior* : la région la plus intéressante est celle qui environne le trou occipital, celui-ci de forme presque circulaire, s'enfonce endocrâniennement dans sa moitié postérieure, les surfaces condyliennes sont petites, l'apophyse basilaire mince. Les fossettes condyliennes postérieures sont larges et profondément creusées. La crête sagittale s'enfonce à la suite de la dépression profonde des fossettes. La crête occipitale interne est très vive. Les bosses cérébelleuses bombent anormalement, c'est-à-dire que leur saillie s'étend sans dépression jusqu'à l'apophyse jugulaire.

On retrouve surplombant les apophyses mastoïdes, la saillie de la région astérique, là où se repère la dimension transversale maximale de ce crâne. Age 25 ans.

La mandibule. L'os est petit proportionnellement au crâne, le corps est épais, la branche montante est large et basse, l'échancrure sigmoïde étendue; le condyle est déjeté vers l'arrière. Les fossettes digastriques sont particulièrement creusées.

Comme son antagoniste, l'arcade est très belle et les dents bien rangées, toutes étaient présentes ante-mortem, les 4 incisives n'ont pas été récoltées.

On peut écarter l'hypothèse de déformation intentionnelle et avec certitude celle d'une déformation posthume et, en dépit d'une perte de substance due au terrain, l'état de conservation du crâne permet de ne pas retenir une cause d'origine pathologique.

Il ne peut être question de scaphocéphalie, les sutures ne présentent aucune anomalie de synostose.

La platybasie consécutive à une action mécanique serait plus vraisemblable, cependant la petitesse des dimensions verticales de la mandibule qui n'apparaissent résulter d'aucune pression est un argument favorable à une origine congénitale.

En considérant la dépression de la voûte, on peut en s'appuyant sur un travail de BLAIR (1) déduire que ce *s u l c u s* post-coronal a pour cause une bandelette fibreuse transversale renforçant l'aponévrose épicroânienne. Humérus : perforation olécrânienne. Cubitus gauche boursoufflé sur toute la région correspondant au niveau de l'insertion du muscle extenseur propre de l'index.

41. — Crâne d, avec in situ les 2 premières molaires (g. et d.) usées, dégagement de la dentine secondaire, les 2^e et 3^e gauches tombées ante-mortem, à la suite d'une infection. Os épiptériques. Age d'après les sutures : 40 à 45 ans.

Mandibule. Arcade étroite, chevauchement des dents antérieures, le segment est presque à l'horizontal, toutes les dents en place.

Stature : 170,92 cm.

42. — Voûte, massif facial, temporal gauche et quelques fragments, provenant d'un adulte jeune, relief vigoureux. Dents au complet ante-mortem, incisives gauches non recueillies. Toutes les sutures sont encore libres, métopisme. Age : 18 ans.

Mandibule dd, avec in situ : incis. lat. et can. gauches, Pm₁ droite, à part M₂ g. cariée.

43. — Calotte d, et maxillaire supérieur, sinus cloisonnés, édenté en grande partie, in situ : M² et M³ gauches. Sutures fermées, 45 ans ?

Mandibules avec les incisives, la canine gauche et l'incisive latérale droite. Toutes les molaires et la 2^e prémolaire droite étaient tombées ante-mortem.

(1) BLAIR, D. M., 1922.

45. — Calvarium d, très jeune adulte, toutes les sutures libres, 15 à 18 ans. Mandibule. Os fragmentaire, peu robuste, toutes les dents ante-mortem, pas de dent de sagesse droite, 11 dents in situ, carie avancée sur les 2 M₁. Fémur droit : fosse hypotrochantérienne.

46. — Crâne dd, adulte jeune, os épiptériques, toutes les sutures libres, 25 ans. Mandibule. Os d, arcade alvéolaire dd, 2 premières molaires gauches perdues ante-mortem, les autres n'ont pas été récoltées.

47. — Calotte d, sutures en partie effacées, os wormiens sur la sagittale.

49. — Mandibule édentée ante-mortem, seul l'alvéole de la canine gauche est encore partiellement béant.

54. — Crâne d, sinus maxillaires déprimés, ostéoporose du palais et aspérités à la suite d'une infection, dents in situ : à droite les 3 molaires, 2^e prémolaire, racine de la 1^{re}, racine de la canine, la portion apicale de cette dernière dent est réellement tordue, à gauche racine de la 1^{re} prémolaire, 2^e prémolaire, racine de la 1^{re} molaire, 2^e et 3^e molaires, les incisives et la canine gauches ont été perdues post-mortem, on peut cependant se demander si l'infection du palais, au niveau des incisives gauches, n'avait pas expulsé celles-ci ante-mortem. Métopisme, os wormiens lambdatiques et temporaux (incisure pariétale). Age : 30-35 ans.

Mandibule. Os de robustesse modérée, mais au relief accusé, gonions très éversés, dents petites, mais contrastant par leur vitalité en dépit d'une abrasion considérable, avec leurs antagonistes, pas de 3^{es}.

Stature d'après le fémur seul : 171,99 cm.

56. — Voûte et maxillaire supérieur gauche. Plagiocéphalie, aplatissement supéro-postérieur des pariétaux et chignon, os wormiens lambdoïdiens. Dédoublément cloisonné de la partie postérieure du sinus maxillaire avec en plus 3 petits septa dans le grand sinus. Dents in situ : les 3 molaires, la 2^e prémolaire et la canine. Age : 25-30 ans.

Mandibule. Toutes les dents in situ ante-mortem, les 4 incisives, la 2^e Pm gauche et la canine droite n'ont pas été récoltées.

Stature : 182,72 cm.

Fémurs : fosse hypotrochantérienne.

Tibias : ostéoporose sur la totalité de l'os (planche 13, 1, 2).

57. — Crâne fragmentaire, toutes sutures libres, aspect vigoureux. Dents in situ : Pm², Pm¹ (déchaussée), can., incis. cen. gauches, à droite, seule l'incisive latérale est manquante, carie sur les 3 molaires, les 3 gauches étaient perdues ante-mortem. Age : 25-30 ans.

Mandibule d, robuste, relief musculaire accusé, toutes les dents in situ, abrasées. L'os est altéré à la suite d'une lésion inflammatoire au niveau des 3 molaires gauches, la présence d'une fistule a particulièrement atteint la 1^{re}.

60. — Crâne incomplet, très étroit, toutes sutures libres, écaille occipitale déprimée. Dents in situ : les Pm, la can., l'incis. latérale (en pelle) gauches, les Pm et la 1^{re} molaire droites. Age : 25 ans.

Les dimensions sont : longueur max. 174, largeur max. 122, indice crânien 70,1.

Mandibule avec 11 dents in situ, les incisives centrales n'ont pas été récoltées, la 2^e molaire gauche avait été perdue ante-mortem, pas de 3^{es}.

61. — Quelques fragments de voûte, os frontal et rochers. Enfant de 4 ans.

64. — Calotte d, sutures en partie effacées.

67. — Calotte et maxillaire supérieur incomplet, implantation défectueuse des dents. In situ M², M¹, persistance de m² entravant l'éruption de la Pm², Pm¹ et germe de la canine encore inclus droits, les incisives n'ont pas été récoltées, incisive centrale gauche idem, I² en pelle déviée vers l'avant par la canine, canine pas encore rangée, tout comme sa symétrique elle est mal placée, un léger espace, Pm¹, la Pm² n'a pas été récoltée, il apparaît cependant d'après la forme des racines qu'il y avait comme à droite persistance de la m² sous laquelle Pm² essayait de se dégager. Os wormiens lambdoïdiens. Age : 13 ans au moins. ♀ (?).

Mandibule. Les gonions et les condyles sont détériorés, le corps de l'os et l'arcade sont intacts, les incisives gauches et la centrale droite n'ont pas été récoltées post-mortem, toutes les autres sont en place, à noter la persistance des 2^{es} molaires temporaires, à gauche cependant la radiographie révèle une couronne calcifiée et à droite un bourgeon avorté, cette situation trouve sa correspondante à l'arcade supérieure, l'implantation est défectueuse au niveau incisive latérale; canine droites.

70. — Calotte et maxillaire supérieur. Palais profond et étroit. Seule dent manquante : l'incisive centrale gauche, qui n'a pas été récoltée, carie totale de la 3^e molaire droite, brisée au niveau du collet, sa symétrique est atteinte, mais à un degré beaucoup plus faible. Age : 20 ans.

Mandibule. Os dd, dents in situ : les 6 molaires, les 2 premières prémolaires, la canine droite et les incisives latérales, canine et incisive se croisent.

71. — Crâne fragmenté, sutures libres, parois épaisses, relief musculaire peu marqué. Dents in situ : 3^e molaire, prémolaires canine et incisives droites, incisives, canine et 2^e prémolaire gauches, toutes abrasées découvrant la dentine. Age : 20-25 ans.

Mandibule. Corps épais, mais peu de relief musculaire, 15 dents in situ, l'incisive centrale gauche avait été perdue longtemps ante-mortem. Les racines de la 2^e molaire gauche sont fusionnées, même stade d'usure que les dents antagonistes.

72. — Crâne, sutures effacées sur la moitié de la sagittale et de la lambdoïde et sur le segment ptérique de la coronale. Glabellle et nez

saillants, orbites hautes et tombantes; en grande partie édenté ante-mortem, une infection a envahi toute l'arcade et une partie du palais, un kyste a creusé une cavité profonde au niveau des incisives. Os épiptériques et wormiens lambdoïdiens. Age : 40-45 ans.

Mandibule large, d, en grande partie édentée ante-mortem, gonions au relief accusé et très éversés.

73. — Crâne robuste et de grandes dimensions, glabellle proéminente, orbites vastes, nez long, ouverture étroite, relief maxillaire faible, face asymétrique. Suture métopique.

Dents in situ : à droite, 1^{re} prémolaire, la 2^e n'a pas été récoltée, canine, incisives; à gauche, incisives, canine prémolaires et 1^{re} molaire. Age : 35 ans.

Mandibule. Os au relief vigoureux, dents in situ : M₃, M₂ cariée, M₁ tombée ante-mortem, les prémolaires, la canine et les incisives gauches, à droite les incisives, la canine, la 1^{re} prémolaire, la 2^e perdue post-mortem, racine mésiale de M₁ cariée. M₂ carie de contact et M₃.

Stature : 182,49 cm (os gauches).

Humérus gauche : perforation olécrânienne incomplète.

74. — Crâne d'adulte jeune, toutes sutures libres, dents au complet ante-mortem, les incisives droites et la centrale n'ont pas été récoltées. Métopisme. Age : 18-20 ans.

Mandibule avec toutes les dents in situ.

75. — Fragments de calotte d'enfant âgé de 3 ans.

Mandibule incomplète avec l'incisive latérale gauche et les 4 molaires.

76. — Crâne d, toutes sutures libres, adulte jeune, 18-20 ans.

Mandibule vigoureuse, toutes les dents in situ.

Stature : 164,68 cm (os gauches).

76b. — Crâne d, sutures libres, à noter la fusion atlanto-occipitale. Sur des fragments de maxillaire supérieur, dents in situ : incisive centrale en pelle, canine, 2^e prémolaire et les 3 molaires gauches. La 1^{re} molaire présente une anomalie à la fois de la couronne et des racines : la dent est étroite dans son diamètre mésio-distal, on trouve une cuspide supplémentaire mésio-linguale se prolongeant en racine; les racines au nombre de 2 seulement, linguale et vestibulo-distale fusionnées et parcourues d'un sillon longitudinal et vestibulo-mésial. Age : 20 ans, voir pl. V, 2).

Mandibule. Os de petites dimensions, toutes les dents in situ ante-mortem, peu usées, 3 caries : M₃, M₁, Pm₂ gauches. Pm₁ et canine gauches non récoltées.

Stature d'après le tibia seul : 168,97 cm.

78. — Crâne, fragments de voûte mince, temporaux et sphénoïde, provenant d'un enfant âgé de 6 ans.

78a. — Crâne d'adulte jeune, toutes les sutures libres, dents au complet ante-mortem, in situ : les 2 premières molaires, les prémolaires et la

canine gauches, la 1^{re} prémolaire, la 2^e et les 2 premières molaires droites, tubercule para-molaire sur la 2^e de ces dents. Age : 18-20 ans.

Mandibule. Os de petites dimensions, toutes les dents in situ ante-mortem, in situ : les 8 dents gauches, l'incisive latérale, la canine, la 1^{re} prémolaire, la 2^e et à part la 2^e molaire.

78b. — Fragment de maxillaire supérieur droit avec in situ la 1^{re} prémolaire cariée. Adolescent.

79a. — Temporaux d, à noter sur l'os droit la persistance de la suture pétro-squameuse mastoïdienne.

79b. — Temporal gauche de jeune adulte.

Mandibule. Fragment gauche constitué d'une partie du rebord alvéolaire et de la branche montante avec in situ la M² peu usée, pas de dent de sagesse apparente.

80. — Crâne, calotte d, très lourde, parois épaisses, multiplicité des sinus frontaux étendus jusqu'à l'apophyse orbitaire externe, fragment de maxillaire supérieur droit avec l'incisive latérale, la canine, les prémolaires et la 2^e molaire. Age : 35 ans.

Mandibule. Os dd, avec les deux premières molaires droites et alvéoles. Stature : 167,73 cm.

81. — Calotte et rocher gauche, adulte 20-25 ans.

Mandibule fragment dd.

82. — Calotte dd et temporal d'enfant de 3-4 ans.

83. — Calotte d et temporal droit, sutures libres, traces de métopisme dans la région bregmatique. Adulte très jeune.

84bis. — Calotte, temporaux fragmentaires, maxillaire supérieur, toutes les dents ante-mortem, incisives centrales perdues dans le gisement, oxyde de cuivre sur le segment antérieur, toutes les sutures libres, os wormiens lambdoïdiens. Age : 16 ans.

Mandibule. Toutes les dents in situ ante-mortem. Seules manquantes : l'incisive centrale gauche et les droites, tubercule para-molaire avec une racine sur la 2^e molaire gauche. Oxyde de cuivre sur le segment antérieur. Fémur gauche : fosse hypotrochantérienne.

85. — Calotte sutures libres et maxillaire supérieur droit d, adulte jeune, dents in situ : les 2 premières molaires et les prémolaires.

88. — Calotte complète, altérée en surface et palais fragmentaire avec arcade alvéolaire incomplète, dents in situ : les 2 premières molaires et les prémolaires droites, première prémolaire gauche, carie sur cette dernière et sa symétrique. Os wormiens astériques à droite, sutures libres.

Age : 25 ans. ♀ d'après le mobilier.

Mandibule d, premières molaires et première prémolaire droite tombées ante-mortem, in situ : M₃, M₂, P₂, P₁ gauches et I₂, C, M₂ et M₃ droites.

89. — Crâne d'adulte jeune, relief faible, toutes les dents in situ à l'exception de la 3^e molaire droite tombée post-mortem, nanisme chez sa symétrique, carie avancée sur la Pm₁ gauche et début sur la dent droite. Age : 20 ans.

Mandibule. Os de petites dimensions, M₂ gauche tombée ante-mortem, seule manquante, carie sur M₁ gauche, M₁ et Pm₂ droites, les dents ont peu servi.

91. — Crâne vigoureux, chignon occipital, os wormiens sur les sutures sagittale et lambdoïde. Dents in situ : à droite, les prémolaires, la canine et les incisives; à gauche l'incisive centrale et la 2^e molaire, toutes les autres étaient tombées ante-mortem. Age : 35-40 ans.

La cavité glénoïde et le tubercule zygomatique postérieur droits sont fortement atteints par l'arthrite.

Mandibule. Os en 3 fragments, les 3 molaires, la 2^e prémolaire droites et les 2 premières gauches étaient tombées ante-mortem, à part 3 incisives, le reste de la série a été perdu dans le gisement. Usure très profonde avec mise à nu de la dentine, observation analogue pour les dents supérieures. Le condyle droit, comme sa surface articulaire correspondante est lésé par l'arthrite.

Stature : 156,85 cm (os gauches).

92. — Calotte dd, temporal gauche, os malaire droit, sphénoïde et maxillaire supérieur droit d'enfant de 3 ans.

Mandibule. Fragment avec m₁ et m₂ gauches.

92b. — Crâne. Massif facial gauche d, métopisme, jeune adulte, dents in situ : les 2 premières molaires, les prémolaires, la canine et l'incisive latérale (en pelle). Age : 20-25 ans.

Mandibule. Portion antérieure haute, branche montante étroite, dents in situ : 1^{re} molaire, canine, incisives gauches; incisives, canine, prémolaires, 2^e et 1^{re} molaire droites, carie sur ces deux dernières.

93. — Crâne incomplet, front étroit, palais étroit surface couverte d'aspérités nombreuses. Dents in situ : canine droite très usée, canine, prémolaires, 2^e et 3^e molaires gauches (ces 2 dernières à part). Age : 30 ans.

Mandibule. Os court, mais au relief musculaire accusé, dents au complet à droite, à gauche l'os est résorbé à partir de la canine et cependant on trouve M₁ intacte in situ. « Cette dent aurait fait son éruption sans déplacement, par un processus d'alvéolyse. Elle se serait maintenue probablement par défaut anatomique des structures alvéolo-dentaires (1). »

94. — Crâne. Frontal, os malaires dd, palais fragmentaire avec les Pm et la canine droites, métopisme.

Mandibule. Fragment antérieur.

(1) Le diagnostic est dû à l'obligeance du Docteur R. DAMBRAIN.

95. — Crâne. Calvarium de petites dimensions, les 3 grandes sutures sont à peu près entièrement effacées, chignon occipital. Dents à part : les incisives centrales, oxyde de cuivre sur les racines. Age : de 45 à 55 ans.

Mandibule. Os court, seule dent perdue ante-mortem M_1 droite, in situ M_2 droite, à part : incisives centrales, latérale, Pm_2 et M_3 gauches, canine et les 2 Pm droites. Oxyde de cuivre sur les racines des incisives.

Stature d'après le fémur et le tibia gauches : 164,39 cm.

Fémur droit : fosse hypotrochantérienne et « tubercule » voir planche VIII-1.

96. — Fragments de voûte et d'occipital d'adulte de 30-35 ans.

Mandibule. Os de petites dimensions, toutes les dents, in situ.

Stature : 169,55 cm (os gauches).

97. — Crâne au relief vigoureux. L'arcade sourcilière droite avait été ouverte longtemps ante-mortem. Dents in situ : canine et incisive latérale droites, chicot de Pm_1 gauche, cariée probablement. Les molaires et la Pm_1 droites avaient été perdues durant la vie. Age : 30-35 ans.

Mandibule d, toutes les dents in situ ante-mortem, restent les 2 premières molaires droites très usées, la Pm_2 et les 2 premières molaires gauches. Stature : 170 cm.

Fémurs, humérus et radius droits arthrosiques.

98. — Calotte dd, adulte.

99. — Crâne vigoureux, très dolichocephale, sutures sagittale effacée et coronale aux deux-tiers, os wormiens lambdoïdiens et astériques, chignon. Rainures digastriques très creusées, os tympanal épais, suture palatine médiane en dépression, suture transverse rectiligne. Arcade dentaire parfaitement parabolique, seule dent tombée ante-mortem : M^8 gauche, les incisives centrales et la canine droite n'ont pas été récoltées. Toutes sont usées en profondeur avec dégagement total de la dentine. Age : 40 ans.

Mandibule. Os large au relief musculaire vif, gonions éversés. Disproportionné par rapport au crâne. Dents in situ : les prémolaires et la canine gauches, la canine et la 2^e prémolaire droites, les M_1 avaient été perdues ante-mortem, agénésie des dents de sagesse, le stade d'usure est comparable à celui des dents supérieures.

99a. — Crâne, calotte d. Age : 45 ans.

Mandibule. Os d, robuste, épaissi encore par un torus modéré. Dents in situ : à gauche M_3 , M_2 , Pm_2 , Pm_1 , C, I_2 ; à droite I_2 et C. Les premières molaires et peut-être la troisième droite étaient tombées ante-mortem, lésion d'ostéite au niveau de Pm_2 non récoltée et carie totale de la Pm_1 droites.

99b. — Calotte dd. Age : 40-45 ans.

Mandibule. Fragment d, dents très usées. Voûte dd.

101. — Mandibule de jeune adulte, petites dimensions. Dents petites, in situ : les 4 dernières molaires; les premières étaient tombées ante-mortem.

103. — Crâne en divers fragments de jeune adulte. Dents in situ : les 4 prémolaires, les 4 molaires suivantes et la canine droite. Age : 20 ans.

Mandibule. Os court avec arcade large, toutes les dents ante-mortem, pas de dent de sagesse gauche, les 4 incisives n'ont pas été récoltées. Stature d'après les os gauches : 168,23 cm.

108. — Crâne d, jeune adulte, aplatissement supéro-postérieur des pariétaux. Dents in situ : à gauche la 1^{re} molaire, les prémolaires, la canine, l'incisive latérale; à droite les prémolaires atteintes de carie de contact, la 1^{re} molaire et à part la 3^e cariée. Age : 20-25 ans.

Mandibule. Os mince, gonions très éversés, toutes les dents in situ ante-mortem, tubercule para-molaire sur la dent de sagesse droite, mais ne se prolongeant pas en racine, carie sur ce tubercule. Dents restantes : les 6 molaires, la Pm₂, la canine et l'incisive 1 gauches.

Fémur droit : fosse hypotrochantérienne.

Humérus gauche : perforation olécrânienne.

109. — Crâne. Calotte et temporal droit, os épais, sutures sagittale et lambdoïde à demi fermées, métopisme, os wormiens sur la suture coronale, le segment bregmatique de la sagittale, lambdoïdiens et astériques. Inions très protubérant. Age : 30-35 ans.

Mandibule dd, 4 dents in situ : incisive latérale, canine, 1^{re} prémolaire et 1^{re} molaire gauches.

Fémur droit arthrosique.

110. — Crâne : apophyse zygomatique gauche détruite. Glabelle et nez saillants, aplatissement supéro-postérieur des pariétaux et chignon; aile externe de l'apophyse ptérygoïde très large. Toutes sutures libres, os wormiens astériques. On relève 2 petits ostéomes sur l'os frontal. Aspect granuleux du palais, des apophyses mastoïdes et de la surface basilaire. 15 dents in situ ante-mortem, la 3^e molaire droite avait été perdue à la suite d'une infection, carie totale de la M² droite et début sur sa symétrique, l'usure a dégagé partiellement la dentine, incisives en pelle, l'incisive centrale et la M³ gauches n'ont pas été récoltées. Age : 25 ans.

Mandibule. Os vigoureux, 2^e prémolaire et 2^e molaire gauches tombées ante-mortem, incisive centrale gauche non récoltée, carie avancée sur la M₁ droite.

Stature : 177,25 cm.

Radius droit arthrosique.

111. — Calotte dd, temporaux et incisive centrale gauche d'un individu de 30 ans (?).

Mandibule. Os de petites dimensions, 1^{re} molaire droite tombée ante-mortem; in situ : M₃, M₂, Pm₂ gauches et C., Pm₂ et M₂ droites.

112. — Crâne. Massif facial d, dents très usées, apparition complète de la dentine, toutes les dents in situ ante-mortem, la M₁ et les incisives droites, l'incisive centrale gauche n'ont pas été récoltées. Sutures en grande partie effacées. Age : 40 ans.

Mandibule. Os au relief musculaire accusé. Même degré d'usure des dents que sur le maxillaire supérieur, in situ : M_3 , M_2 , Pm_1 gauches et incisive 2, canine et Pm_2 droites; 3^e molaire droite et 1^{re} gauche tombées ante-mortem.

113. — Calotte dd, adulte 35-40 ans.

114. — Calotte dd, sutures libres, et maxillaire supérieur incomplet, exostose le long de la suture palatine médiane, dents peu usées de coloration très blanche, toutes in situ ante-mortem, pas de dents de sagesse, 2^{es} prémolaires en rotation, lésion inflammatoire étendue à toute l'arcade alvéolaire, l'incisive latérale et la canine gauches et l'inc. cent. droite sont manquantes, les 2 incis. restantes sont en pelle. Petit septum dans le sinus maxillaire droit. Age : 22-25 ans.

Mandibule. Os altéré en surface et privé de sa branche montante gauche, relief accusé; les fosses sublinguales et digastriques sont très marquées. Toutes les dents in situ ante-mortem, pas de dents de sagesse, les incisives centrales sont tombées post-mortem.

115. — Crâne incomplet. Segments bregmatique et ptériques de la suture coronale à demi effacés, sagittale et segment lambdatique de la lambdoïde synostosés. Dents in situ : M^2 , Pm^2 , Pm^1 et C droites. Toutes étaient présentes ante-mortem. Age : 40-45 ans.

Mandibule. Os de petites dimensions avec in situ : M^2 , Pm^2 gauches et M^3 droite, les autres dents n'ont pas été récoltées.

Fémurs : tubercule (voir pl. VIII, 1).

117. — Crâne complet, mais en plusieurs fragments, relief vigoureux, aplatissement supéro-postérieur. Os wormiens sur tout le trajet des 3 grandes sutures, métopisme. Sinus maxillaires cloisonnés, canal palatin antérieur très vaste. Dents usées bout-à-bout, in situ : les 4 prémolaires, la canine gauche et l'incisive latérale droite. Age : 22-25 ans.

Mandibule. Os large, fosses sublinguales et digastriques très creusées. L'alvéole de la canine droite révèle une dent à racine bifide, in situ : à gauche la M_3 , les Pm , la canine et les incisives, à droite les incisives, les Pm et la M_1 , usées avec dégagement de la dentine, chevauchement des incisives.

118. — Crâne. Calotte dd, et os temporal droit. Age : 25-30 ans (?).

Mandibule. Os très robuste, arcade étroite, toutes les dents in situ ante-mortem, incisives centrales et la M_3 gauches ont été perdues dans le gisement, usure régulière.

120. — Calotte et maxillaire supérieur d'enfant, métopisme. Arcade parfaitement parabolique, toutes les dents in situ la Pm_2 droite n'est pas encore sortie, incis. en pelle, Carabelli sur la M^2 , bourgeon de M^3 . Age : 12-13 ans.

Mandibule. Les Pm_2 sont encore partiellement incluses, la 2^e molaire déciduale gauche était prête à tomber, les 2^{es} molaires définitives étaient en place depuis peu, bourgeons de dents de sagesse.

121. — Crâne, fragment de calotte d'adulte de 25-30 ans.

Mandibule. Os de dimensions modérées, dents in situ : M_3 , M_1 , Pm_2 droites, canine, Pm_2 , M_1 , M_2 gauches, agénésie de M_3 gauche.

122. — Crâne, petit fragment de maxillaire supérieur gauche avec in situ : M^1 et M^2 gauches, à part la canine droite. Les dimensions des dents sont (12) : canine : 8,8-10,0; M^1 : 11,4-13,7; M^2 : 12,5-13,7.

Mandibule. Os d, très robuste, relief musculaire vigoureux, arcade étroite. Torus mandibulaire bilatéral; dents de grandes dimensions, chevauchement des incisives. Oxyde de cuivre (voir planche VII).

Dimensions des dents

	Inc. cent.	Inc. lat.	canine	Pm^1	Pm^2	M^1
	—	—	—	—	—	—
dr.	5,5-7,2	7,1-7,9	7,9-9,1	8,1-9,0	—	12,6-12,5
g.	5,8-7,2	7,1-7,7	7,6-9,4	8,0-8,7	8,3-9,5	13,1-12,7

124. — Crâne dd, sutures coronale et sagittale en grande partie effacées, aspérités sur le palais, seule dent manquante : M^1 gauche, usure du bord tranchant des incisives et canines. Age : 35 ans.

Mandibule, os dd, toutes les dents in situ ante-mortem.

Stature : 166,55 cm.

125. — Crâne en bon état de conservation, robuste, os très lourd. Occiput « en pointe ». Sutures coronale et sagittale effacées sur $\frac{1}{3}$ de leur trajet. Wormiens astériques et os ptériques. Toutes les dents in situ ante-mortem, l'incisive 1 gauche, les 2 droites et les M^2 et M^3 de ce côté sont tombées post-mortem, usure profonde et régulière. Age : 40-45 ans.

Mandibule. Os robuste, relief vigoureux, gonions éversés et menton saillant, arcade petite, usure moins forte des dents qu'au maxillaire supérieur, toutes présentes.

Fémurs : droit arthrosique, gauche fosse hypotrochantérienne.

Humérus gauche : perforation olécrânienne.

126. — Crâne d, arcades sourcilières proéminentes, nez saillant avec fusion des os propres. Dents abrasées, dégagement de la dentine, dents in situ : la série gauche, sauf M^2 , M^3 tombées ante-mortem, et la canine droite. Age : 35 ans.

Mandibule. Os au relief accusé, arcade courte, branches montantes très verticales, 12 dents en place, agénésie de la M_3 gauche, M_1 droite tombée ante-mortem, incisives gauches non récoltées.

Stature : 165,57 cm.

Fémurs arthrosiques.

Humérus gauche : perforation olécranienne.

(12) Diamètres méso-distal et vestibulo-lingual.

129. — Calotte d, fragments du massif facial, sinus frontaux profonds et étendus, prémolaires droites. Age : 20-25 ans.

Mandibule. Branche montante droite.

130. — Crâne vigoureux en plusieurs fragments, suture sagittale fermée, os wormiens lambdoïdiens, métopisme. Inion très protubérant. Toutes les dents in situ ante-mortem, carie de contact sur les M¹ et Pm² gauches, carie sur la M³ gauche. Une fistule et une loge d'abcès ont lésé les alvéoles des M² et M³ gauches. Age : 35-40 ans.

Mandibule. Os large au relief musculaire accusé. Agénésie de la M₃ gauche; Pm₂ droite tombée ante-mortem, la première a peu servi, l'usure est forte sur les autres dents, la dentine est apparente, carie sur les 3 molaires droites et la 2^e gauche.

Fémurs : triangle popliété à sommet haut situé avec une surface large et plate.

Radius droit arthrosique.

131. — Crâne au relief modéré. Aplatissement supéro-postérieur des pariétaux. Toutes les dents devaient être présentes ante-mortem. Age : 40-45 ans.

Mandibule. Od d.

133. — Crâne. Fragments de voûte, temporaux incomplets, os malaire droit et palais fragmentaire. Agénésie de la canine droite, in situ : les Pm et les 2 premières molaires droites. Deux tubercules pharyngiens sur l'apophyse basilaire. Age : 35 ans.

Mandibule. Os d, seule la canine droite a été perdue dans le gisement, agénésie des M₃, M₂ gauche en rotation.

Fémur gauche : 3^e trochanter.

134. — Crâne d en plusieurs fragments, maxillaire partiellement édenté, dents restantes usées jusqu'au collet. Paroi antérieure des sinus maxillaires fortement déprimée. Age : 40-45 ans.

Mandibule. Os court, relief accusé, dents irrégulières, canine droite; usure marquée jusqu'au collet pour certaines, plus de molaires droites ante-mortem; à gauche il ne subsistait que la première.

135. — Crâne en plusieurs fragments d'adulte jeune, métopisme, toutes les dents in situ ante-mortem, faible dépôt de tartre au niveau du collet, M² droite à racines fusionnées, carie sur les Pm droites. Age : 20 ans.

Mandibule. Os petit, incisives et canines en rotation.

Stature : 173,01 cm.

Fémur gauche : fosse hypotrochantérienne. Péroné fragmentaire, fracture en baïonnette, consolidée longtemps ante-mortem. Voir planche XII.

Tibia droit enflé sur tout le segment médian.

Radius gauche : cal vicieux sur l'extrémité distale de la diaphyse. Voir planche XII.

137. — Crâne. Calotte dd, temporaux, os malaires et maxillaire supérieur d'adulte jeune probablement, toutes les dents in-situ ante-mortem. Age : 30-35 ans.

Mandibule. Os petit, branche montante basse, toutes les dents in situ ante-mortem.

137b. — Calotte dd, adulte. Age : 20-25 ans.

138. — Crâne. Calotte aux parois épaisses et massif facial dd, nez saillant, ouverture haute et large; arcade dentaire large, suture palatine médiane en saillie. M² gauche tombée ante-mortem, début de carie sur la 3^e, la symétrique de celle-ci est remarquable par la dimension de son diamètre vestibulo-lingual (9,7). Age : 25-35 ans.

Mandibule robuste, arcade large, toutes les dents in situ ante-mortem. Stature : 175,18 cm.

Fémurs : « tubercule », voir planche VIII.

L'humérus est d'une grande vigueur.

140. — Crâne disloqué et incomplet d'adolescent. Parois minces et voûte de grandes dimensions. Aplatissement supéro-postérieur des pariétaux. La fosse cérébrale est très creusée. Dents in situ : les 2 premières molaires, les prémolaires, la canine et l'incisive latérale, la dent de sagesse, à un stade probablement avancé d'après les empreintes radiculaire, a été perdue post-mortem; les dimensions de la canine sont élevées. Les diamètres sont dans l'ordre : 8,3 m.d. et 10,1, v.l., la racine est courte. A part, la M² gauche. Age : entre 12 et 14 ans.

Mandibule. Od d, robuste, les fossettes d'insertion des muscles de la houppie du menton sont très creusées, orifice au-dessus du trou mentonnier droit. La couronne des dents de sagesse à 6 cuspidés est entièrement calcifiée. On trouvera les dimensions des os longs dans les tableaux de mensurations, les clavicules mesurent 117 mm à droite et 131 à gauche (voir planches X et XI).

140b. — Fragment antérieur de corps mandibulaire, dd.

141. — Voûte, frontal et os malaires.

145. — Crâne. Base fragmentaire, maxillaire supérieur. Atlas, Axis et une autre cervicale d'adulte assez jeune, dents in situ : les 3 molaires gauches, les 3 droites et les 2 prémolaires.

146a. — Mandibule robuste mais incomplète d'adolescent, toutes les dents in situ, première molaire droite à 6 cuspidés, dents de sagesse en voie d'éruption, petit tubercule de Bolk sur la face vestibulaire de la M³ gauche. Age : 14 ans.

147. — Crâne. Fragments de voûte et de maxillaire supérieur, dents in situ : la Pm² et les 3 molaires gauches et à droite les Pm, la M¹ et la M² cariée et la canine, dépôt de tartre de ce côté. Adulte jeune : 25 ans.

Mandibule incomplète, manque la portion symphysaire, os robuste, 6 molaires in situ, usure régulière de la face triturante, le côté droit est envahi d'un tartre abondant, à gauche il est localisé au collet.

Stature d'après le squelette du bras et de l'avant-bras gauche : 168,46cm.

Humérus et tibia déminéralisés.

148. — Crâne. Calotte fragmentaire sutures ouvertes et temporal gauche. Age : 20-25 ans.

Mandibule de petites dimensions, dents très usées, régulièrement, implantation en rotation de la canine droite, la dent de sagesse gauche était tombée peu ante-mortem.

Stature d'après le fémur et le tibia : 163,74 cm.

Fémur droit : crête trochantérienne, le fémur gauche porte une entaille (voir planche VIII, 2).

149. — Crâne. Calotte complète, base effondrée, maxillaire supérieur fragmentaire et os malaire droit, les dents étaient au complet ante-mortem, les 2 dernières molaires droites n'ont pas été récoltées; forme « en pelle » des 4 incisives, suture palatine médiane en saillie, sutures libres, os wormiens lambdoïdiens, métopisme.

Age : 20 ans.

Mandibule. Toutes les dents in situ ante-mortem mais agénésie de la M³ gauche.

Cubitus gauche : boursoufflé.

150. — Crâne. Calotte de jeune adulte, sutures libres. Age : 25 ans.

Mandibule. Os de petites dimensions, M¹ droite perdue ante-mortem.

Fémur : épiphyses brèves, col très court (♀?).

Humérus : perforation olécrânienne.

151. — Crâne. Hémi-calotte droite, sutures fermées, fragments de voûte, de la base, temporaux et maxillaire supérieur, dents peu usées, in situ : à droite seulement les Pm, la canine et l'incisive latérale (en pelle, dépôt de tartre au collet). Age : entre 35 et 50 ans.

Mandibule. Os mince, gonions très éversés, arcade petite, détériorée en grande partie, M¹ droite perdue ante-mortem, agénésie des M³.

153a. — Crâne. Quelques fragments.

Mandibule. Os en 2 fragments, toutes les dents brisées au niveau du collet dans le gisement.

153. — Crâne robuste mais sans grand relief musculaire, asymétrique, pariétal droit plus développé que le gauche, rainures digastriques très creusées, os wormiens lambdoïdiens. Seuls segments suturaux fermés : ptériques de la coronale et obélique de la sagittale. Toutes les dents in situ ante-mortem, usées en surface, carie sur la M² gauche, I¹ gauche non récoltée. Age : 25-30 ans.

Mandibule. Arcade étroite, la M¹ gauche était tombée peu ante-mortem, carie sur la 3^e du même côté, toutes les autres dents étaient en place.

154. — Crâne. Frontal incomplet, quelques fragments de voûte et maxillaire supérieur d'enfant de 4 ans, dents in situ : toute la série déciduale et les couronnes calcifiées avec début de racines des M^1 , l'incisive centrale gauche n'a pas été récoltée.

156. — Crâne. Calotte dd adulte, suture sagittale fermée, chignon.

157b. — Crâne. Fragments de voûte, sutures libres. Age : 25 ans. Mandibule dd, arcade étroite, toutes les dents in situ ante-mortem, carie de contact sur les 4 premières molaires.

158. — Crâne. Calotte dd, sutures ouvertes, métopisme, 12 dents à part, M^1 droite cariée. Age : 25 ans.

Mandibule. M_1 droite tombée ante-mortem, toutes les autres étaient présentes.

D'après les proportions des os des membres, le sujet pourrait être ♀.

161b. — Crâne : glabelle saillante, aplatissement supéro-postérieur des pariétaux et chignon, les 3 grandes sutures sont fermées, les temporales sont encore libres. Le maxillaire est presque complètement édenté, seules les Pm^2 et M^2 droites sont encore en place. Paroi antérieure des sinus maxillaires petite et déprimée, la synostose des sutures palatines est complète. Age : 65 ans.

Mandibule. Moitié gauche, branche montante très large, condyle et apophyse coronoïde fortement déjetés, l'incisive centrale droite était tombée ante-mortem; in situ : Pm_2 , Pm_1 , C, I_2 gauches et I_2 et C droites.

Fémur gauche arthrosique.

162. — Crâne en divers fragments : frontal avec massif facial, temporaux, pariétal droit, occipital incomplet avec l'apophyse basilaire. Sutures libres, dents au complet ante-mortem. Age : 20-25 ans.

Mandibule d, toutes les dents in situ ante-mortem.

164. — Crâne partiellement détérioré, début de synostose du segment bregmatique de la suture coronale, segment obélique de la sagittale effacé, os opiptérique à gauche, glabelle saillante, aplatissement supéro-postérieur des pariétaux. Toutes les dents in situ ante-mortem, carie sur la M^3 droite. Age : 25-30 ans.

Mandibule. Os d, relief musculaire accusé, usure régulière des dents, dégagement de la dentine.

165. — Crâne. Quelques fragments, os épais. Arcades sourcilières proéminentes. Age : 25-30 ans.

Mandibule. Os de grandes dimensions, relief accusé, toutes les dents in situ ante-mortem, usure régulière.

166. — Crâne. Calotte et divers fragments ayant appartenu à un adolescent, plagiocéphale. Aspect très irrégulier et chiffonné de l'os frontal et du pariétal gauches, aplatissement supéro-postérieur des pariétaux et chignon. Age : 16-18 ans.

Fémur : fosse hypotrochantérienne.

167. — Mandibule. Os vigoureux, arcade étroite, menton saillant, large et de forme carrée. Toutes les dents in situ, la M_3 gauche n'est pas encore en place; forte carie sur la M_1 gauche et carie de contact sur la Pm_2 , infection alvéolaire au niveau de la molaire.

168. — Crâne. Calotte sans la base, maxillaire supérieur dd et fragments divers. Sutures sagittale et coronale fermées. Dents abrasées, éclatées dans le gisement, in situ : C, Pm^1 , Pm^2 gauches, Pm^1 , Pm^2 et M^1 droites, à part 3 molaires et les 4 chicots d'incisives. Age : 40 ans ou plus.

Mandibule. Os d, dents au complet.

Fémur gauche : dépression antéro-postérieure dans le haut de la diaphyse.

Humérus : insertions musculaires, voir planche IX, p. .

169. — Crâne. Quelques fragments de voûte, frontal et divers; sutures ouvertes; à part les canines et M^2 et M^3 gauches. Age : 20-25 ans.

Mandibule. Os robuste, relief musculaire accusé, dents tombées ante-mortem : Pm_2 et M_1 droites.

Humérus : perforation olécrânienne et insertions musculaires, voir planche IX.

171. — Mandibule. Os robuste, branches montantes basses et larges, menton en pointe, toutes les dents in situ ante-mortem. Age : 35 ans ou plus.

Fémur : dépression de la face antéro-supérieure de la diaphyse, « tubercule, voire planche VIII, 1. Tête très volumineuse, la somme des diamètres rapportée à la longueur en position anatomique correspond à un indice de robustesse de la tête d'une valeur de 24, 48 (13).

172. — Crâne vigoureux d'adulte, glabelle et arcades sourcilières proéminentes, nasion enfoncé et nez saillant, apophyses orbitaires externes épaisses, ouverture nasale étroite. Dents in situ : M^2 , M^1 , Pm^1 , Pm^2 , C, droites; I^2 , C et Pm^2 gauches; les incisives centrales, la Pm et les deux premières molaires gauches n'ont pas été récoltées. Anomalies nombreuses : agénésie de l'incisive latérale droite, espace très large entre la canine et la Pm^1 du même côté; les prémolaires sont en rotation, la M^2 n'a pas servi; pas de M^3 ; à gauche l'incisive latérale existe mais très réduite, la canine se trouvait presque accolée à la Pm^1 , espace très large entre les prémolaires, la 2^e est en rotation, l'os est détérioré à l'arrière de cette dent, mais il ne semble pas qu'il se soit trouvé de dent de sagesse. Aspérités sur le palais. Toutes sutures libres, os wormiens astériques. Age : 25 ans.

173. — Crâne. Calvarium d, métopisme, os wormiens lambdoïdiens. Age : 18-25 ans.

Mandibule. Os vigoureux, toutes les dents in situ, 3^es molaires intactes. Stature : 172,58 cm (os gauches).

(13) TWIESELNANN, F., 1961, pp. 94-97.

Humérus : perforation olécrânienne.

16-14. Crâne. Quelques fragments de crâne d'adulte, sutures ouvertes

1964a. — (1) Quelques fragments de crâne d'individu très jeune.

(2) Mandibule d, adolescent.

1964b. — Crâne. Calotte d, suture sagittale en partie effacée; temporal droit et maxillaire supérieur droit fragmentaire. Age : 25 ans.

Mandibule. Os au relief accusé, toutes les dents in situ ante-mortem.

1964 (2). — Crâne en quelques fragments : l'os malaire et le maxillaire supérieur droit, dents peu usées, sujet jeune. Incisives en pelle.

Mandibule d, avec in situ : M₂, M₁, Pm₂ et I₂ gauches.

CONCLUSIONS

La plupart des sujets sont de stature élevée, leur robustesse est grande et leur développement musculaire remarquable; ces trois traits viennent à l'appui de la prédominance historique masculine du groupe inhumé à Oudenburg.

L'âge au moment de décès, estimé d'après l'usure des dents et le stade de synostose des sutures crâniennes, est valable pour les adultes avec une marge d'incertitude de ± 5 ans, compte tenu d'une usure prématurée des dents et de l'influence du terrain d'inhumation sur les parois crâniennes.

La longévité répartie sur les cinquante années d'occupation, voit un tiers des adultes dépasser les 35 ans. Peu d'enfants sont décédés en bas âge, en raison probablement du petit nombre de familles installées à Oudenburg.

Les crânes par leurs dimensions ou leurs caractères descriptifs ne sont pas d'une homogénéité absolue. L'indice crânien moyen de 77,37, est inférieur à 75 chez un tiers seulement des individus; le rapport stature-indice céphalique n'indique aucune corrélation entre la taille et la conformation du crâne pour la série dont on dispose des dimensions du crâne et du squelette.

La dissemblance se marque également dans les dimensions de hauteur-largeur de la face et de la forme de l'orbite.

Les traits dominants sont : le relief glabellaire, les grandes dimensions de l'ouverture nasale et la saillie des os du nez.

La mandibule, comme le crâne, est très modelée par les impressions musculaires, les gonions sont le plus souvent déjetés vers l'extérieur, la branche montante plutôt étroite, l'échancrure sigmoïde large et basse.

Les os des membres révèlent une grande vigueur et les impressions musculaires vives témoignent de leur activité.

La perforation olécrânienne de l'humérus est assez fréquente, on la rencontre dans 22 % des cas.

Le pilastre fémoral est faible avec un indice de 103; quant à l'aplatissement antéro-postérieur sous-trochantérien, l'indice moyen de 79,13 à droite et 78,10 à gauche traduit bien la fréquence de la platymétrie. La fosse hypotrochantérienne s'y rencontre chez 20 % des individus, alors

qu'on ne trouve qu'une fois la crête trochantérienne et deux fois le troisième trochanter, associé une fois à la fosse.

Le tibia est eurycnémique, ce trait n'est pas conforme à l'idée qu'une population dont les fémurs sont platymériques aurait des tibias platycnémiques. En confrontant les valeurs individuelles de chacun des deux individus, il n'apparaît pas de liaison entre eux au sein de cette population.

On se souviendra que lors de la comparaison des dimensions des dents, le groupe offrant le plus de similitude était représenté par les Alamans de Suisse (14).

Loin de s'arrêter à ce trait commun, on retrouve tout au long de la description des caractères morphologiques et mesurables, un ensemble de données rapprochant notre groupe de ses contemporains.

Les dimensions et indices moyens du crâne et de la face des Alamans d'Augst (15) sont très proches de celles du groupe d'Oudenbourg (tableau V) : on trouve chez les Alamans (42 crânes) une capacité crânienne de 1.418 cm³, une longueur maximale de 184 mm (174 crânes), une largeur maximale de 141,7 mm (260 crânes) et un indice crânien de 77,9 (174 crânes), une largeur frontale minimale de 98 mm (134 crânes); une largeur bizygomatique de 131 mm (128 crânes, variation 114 à 147 mm), des dimensions nasales de 51 mm de hauteur et de 24 mm de largeur (123 crânes), un indice orbitaire de 80,6 (93 crânes, variation 64-93).

La fréquence du métopisme est de 18,9 à Oudenbourg, elle est de 15,3 % à Augst. La perforation olécranienne de l'humérus (voir p. 13) se trouve dans les mêmes proportions : 22 % à Augst (16), 23 % chez les Suèves et Alamans (17).

On retrouvera aisément la position de chacun des groupes sur le graphique XIII comparant les indices pilastriques et de platymérie.

Sur 559 fémurs d'Augst, la crête trochantérienne est présente dans 24,6 % des cas, le 3^e trochanter dans 5,9 % et la fosse hypotrochantérienne dans 9,6 %. La fréquence de plusieurs de ces 3 caractères réunis sur les mêmes ossements est de 46 % pour la crête, 16 % pour le 3^e trochanter et de 28 % pour la fosse. A Oudenbourg la fosse hypotrochantérienne est le caractère le plus fréquent, mais on ne la trouve qu'une fois associée au 3^e trochanter (voir p. 21-24).

Quand à l'indice cnémique, il est de 71,3 à Augst (450 ossements), comme à Oudenbourg.

La stature des Alamans (18) a été reconstituée selon des tables différentes de celles que nous avons utilisées pour Oudenbourg, pour cette raison nous ne citerons que les valeurs moyennes de chacun des os des membres, qui, on pourra le constater sont du même ordre au sein des différents groupes.


(14) SCHWERZ, F., 1916-1917, pp. 1-43.

(15) SCHWERZ, F., pp. 270-312.

(16) SCHWERZ, F., pp. 121-141.

(17) LEHMAN-NITSCH, 1895.

(18) SCHWERZ, F., pp. 196-205.



Graphique XIII. — Index pilastrique et indice de platymétrie comparés à ceux de populations européennes néolithiques et modernes. Les indices moyens d'Oudenburg sont figurés par une étoile (d'après F. TWIESELNANN).

La longueur des humérus d'Augst est de : 328,3 mm pour 243 ossements masculins, 296 mm pour 127 féminins et de 316,4 pour les deux sexes réunis; chez les Suèves et Alamans de Bayern : 338,5 mm pour 11 ossements masculins, 301,6 mm pour 8 féminins, 323 pour les hommes et les femmes ensemble.

La longueur des cubitus à Augst est de 269,2 mm pour les ossements masculins, de 254,9 pour les féminins et de 263,5 pour 161 ossements des deux sexes réunis; chez les Suèves et Alamans la moyenne de l'ensemble est de 269,8 mm.

La longueur des radius à Augst est de 246 mm pour 154 ossements masculins, 222,7 pour 65 féminins et de 239 pour les deux sexes réunis; chez les Suèves et Alamans : 247 mm.

La longueur en position anatomique des fémurs d'Augst est de : 462,1 mm pour les ossements masculins, de 418,8 mm pour les féminins et de 442,5 mm pour 434 ossements des deux sexes réunis; chez les Suèves et Alamans : 464,2 pour les hommes, 403,1 pour les femmes et de 446 mm pour 37 ossements des deux sexes.

La longueur maximale des tibias d'Augst est de : 373 mm pour les hommes, de 343 mm pour les femmes et de 364 mm pour 320 ossements des deux sexes réunis; chez les Suèves et Alamans : 370 mm pour les hommes et 334 mm pour les femmes.

Le pourcentage de caries dentaires n'échappe pas davantage au rapprochement entre ces peuplades. On a relevé 32,7 % de dentures cariées sur 248 crânes d'Alamans (19).

La ressemblance morphologique que nous signalons n'est naturellement pas incompatible avec une appartenance géographique différente.

INDEX BIBLIOGRAPHIQUE

AMERYCKX, J.

1959. *Texte explicatif de la planchette de Bredene*. (Carte des Sols de la Belgique, 22. W. Collection I. R. S. I. A., Gand.)

BLAIR, D. M.

1922. *A note on the post-coronal sulcus, with dissection of the epicranial aponeurosis in two cases of its occurrence*. (Journal of Anatomy, Vol. LVI, Part. 1, pp. 44-47.)

GRÖSCHEL, W.

1937. *Pathologische Erscheinungen an den Zähnen und Kiefern der Alemannen aus den Begräbnisstätten der Merowingerzeit des Bezirkes Dillingen an der Donau*. (Deutsche Zahn-, Mund- und Kiefer-hkd., 4, 370-386.)

LEHMANN-NITSCHKE, R.

1895. *Untersuchungen über die langen Knochen der südbayerischen Reihengräberbevölkerung*. (Beiträge zur Anthropologie und Urgeschichte Bayerns, 11, pp. 205-296.)

MARIËN, M. E.

1970. *Le trou de l'Ambre à Eprave. Les ossements humains par M. A. DELSAUX. Monographies d'Archéologie Nationale*. (4, Musées royaux d'Art et d'Histoire, Bruxelles, 4, pp. 157-216.)

MARTIN, R.

1928. *Lehrbuch der Anthropologie*. (Jena. G. Fischer, 2, 579-1182.)

MERTENS, J. et VAN IMPE, L.

1971. *Het laat-romeins grafveld van Oudenburg*. (Archaeologia Belgica, 135, Bruxelles.)

SCHWERZ, F.

1916-1917. *Morphologische Untersuchungen an Zähnen von Alamanen aus dem V. bis X. Jahrhundert*. (Archiv für Anthropologie, t. 43, pp. 1-43.)

— *Morphologische Untersuchungen der Extremitätenknochen aus dem alamannischen Gräberfelde von Augst (Kanton Aargau)*. (in id. pp. 121-141.)

— *Untersuchungen über die Körpergröße, die Proportionsverhältnisse und die Symmetrie der Skelette aus dem alamannischen Gräberfelde von Augst (Kanton Aargau)*. (in id., pp. 196-205.)

— *Anthropologische Untersuchung der Schädel aus dem alamannischen Gräberfelde von Augst (Kanton Aargau)*. (in id., pp. 270-312.)

(19) GRÖSCHEL, W, 1937.

TROTTER, M. et GLESER, G. C.

1958. *Estimation of stature from long bones of American Whites and Negroes.* (Amer. J. of Phys. Anthropol. 16, 79-123.)

TWIESELNANN, F.

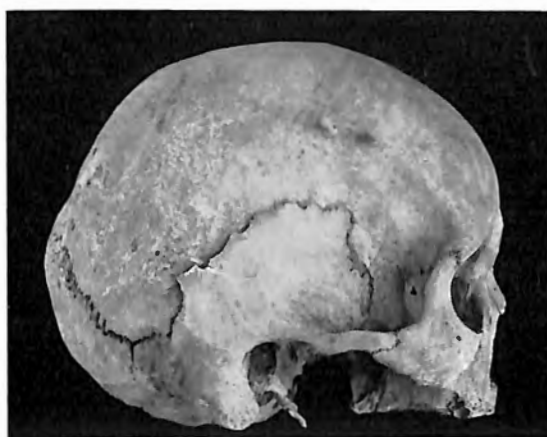1941. *Méthode pour l'évaluation de l'épaisseur des parois crâniennes.* (Bull. du Musée roy. d'Hist. natur. de Belgique, t. XVII, n° 48, Bruxelles.)
1961. *Le fémur néanderthalien de Fond de Forêt.* (Mémoire n° 148, Inst. roy. des Sc. nat. de Belg., pp. 13-71.)

TWIESELNANN, F. et BRABANT, H.

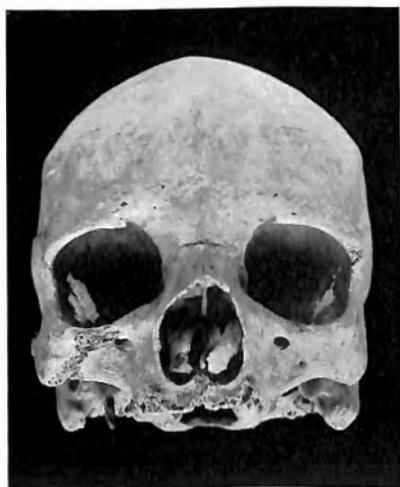1967. *Les dents et maxil. d'une populat. d'âge franc de Coxyde.* (Bull. Group. Int. Rech. Sc. Stomat., 10, Belgique.)

VALLOIS, H. V. et MOVIUS, H.

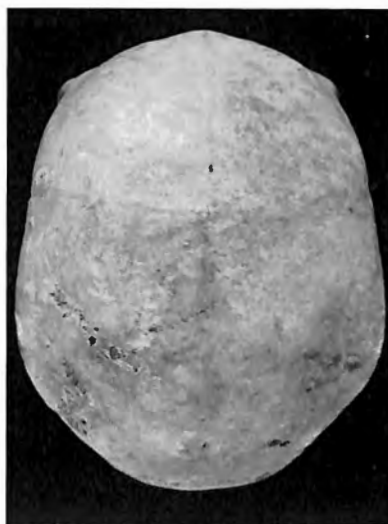1952. *Catalogue des Hommes fossiles.* (Extrait fasc. C. R. XIX^e session du Congrès géol. internat. à Alger, pp. 63-378.)



1. Vue latérale droite du crâne de la tombe n° 11.

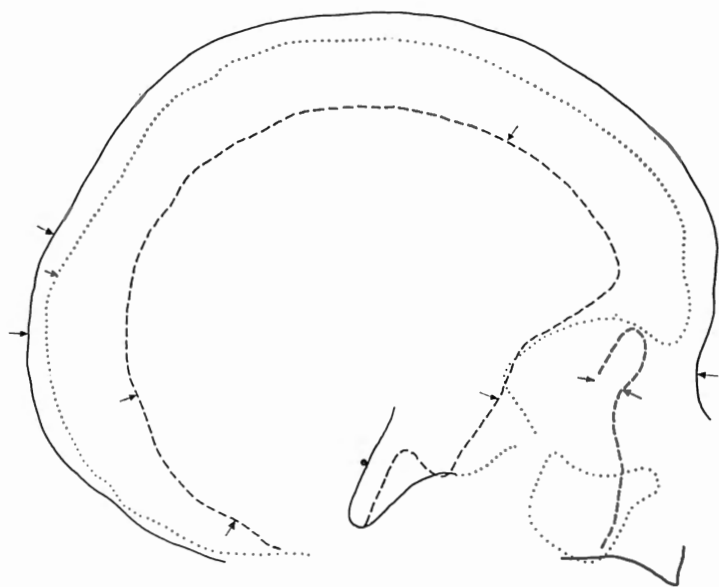


2. Vue antérieure.

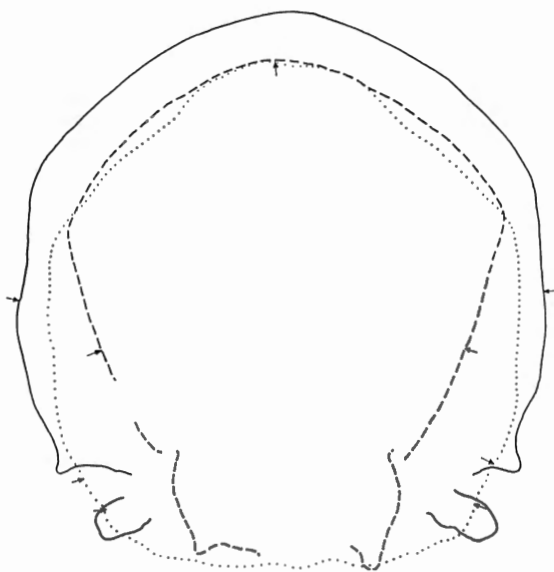


3. Vue verticale.

1/3 de la grandeur naturelle.




1. Courbes sagittales du crâne de la tombe n° 11.

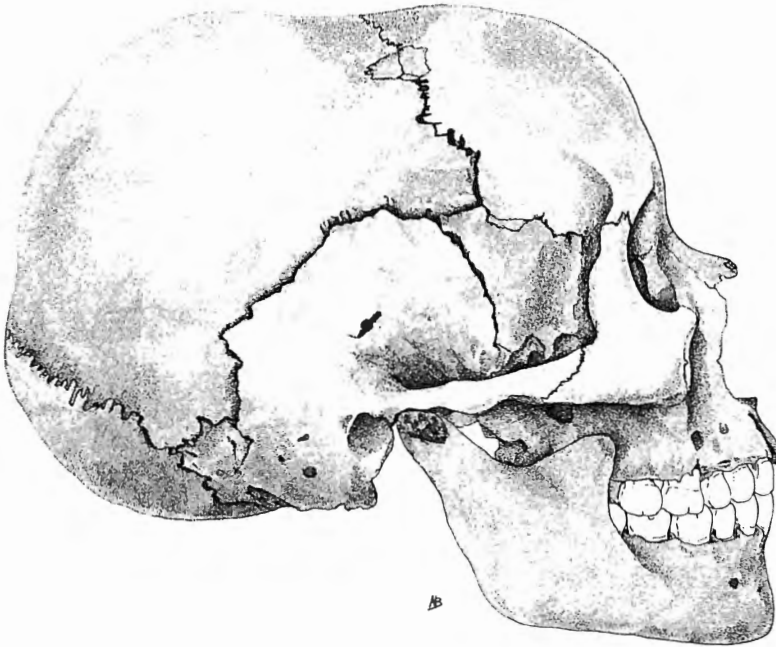


2. Courbes frontales.

1/2 de la grandeur naturelle.

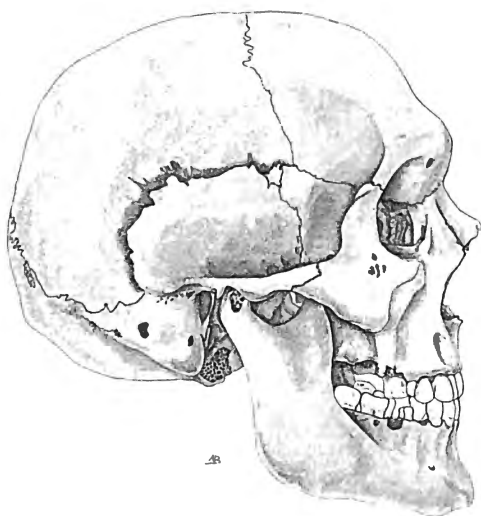


1. Vue latérale droite du crâne de la tombe n° 39.

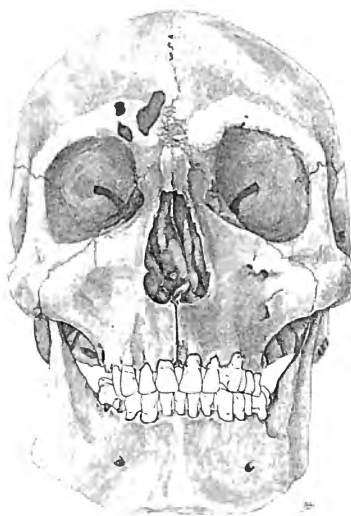

2. Courbes sagittales.

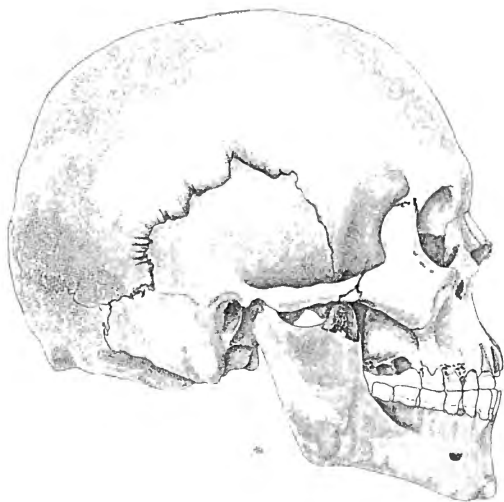
1/2 de la grandeur naturelle.



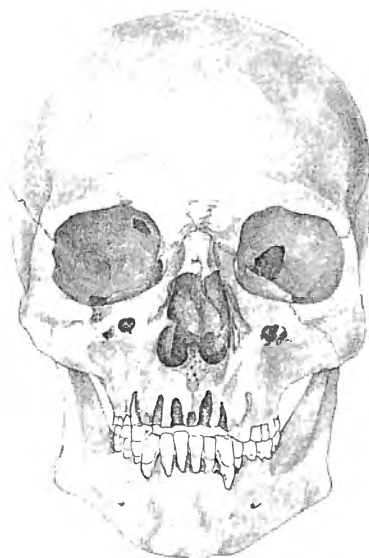
1. Vue latérale droite du crâne de la tombe n° 73.



2. Vue antérieure.

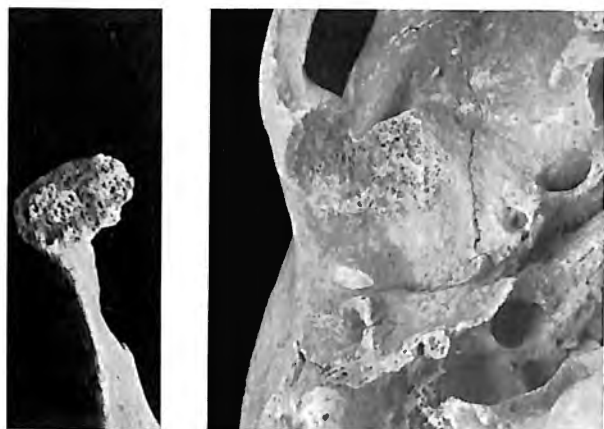


3. Vue latérale droite du crâne de la tombe n° 125.



4. Vue antérieure.

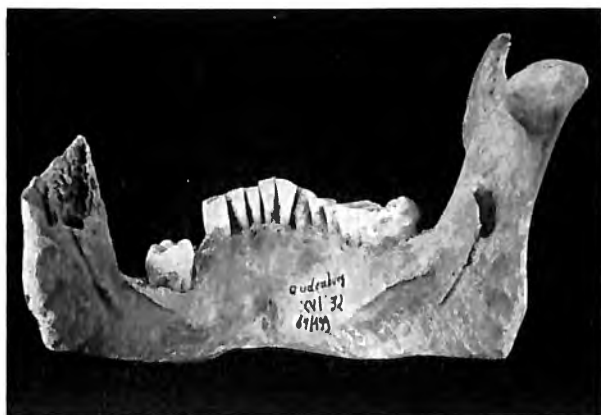1/2 de la grandeur naturelle.



1. Condyle mandibulaire droit et cavité glénoïde arthritiques du crâne de la tombe n° 91.

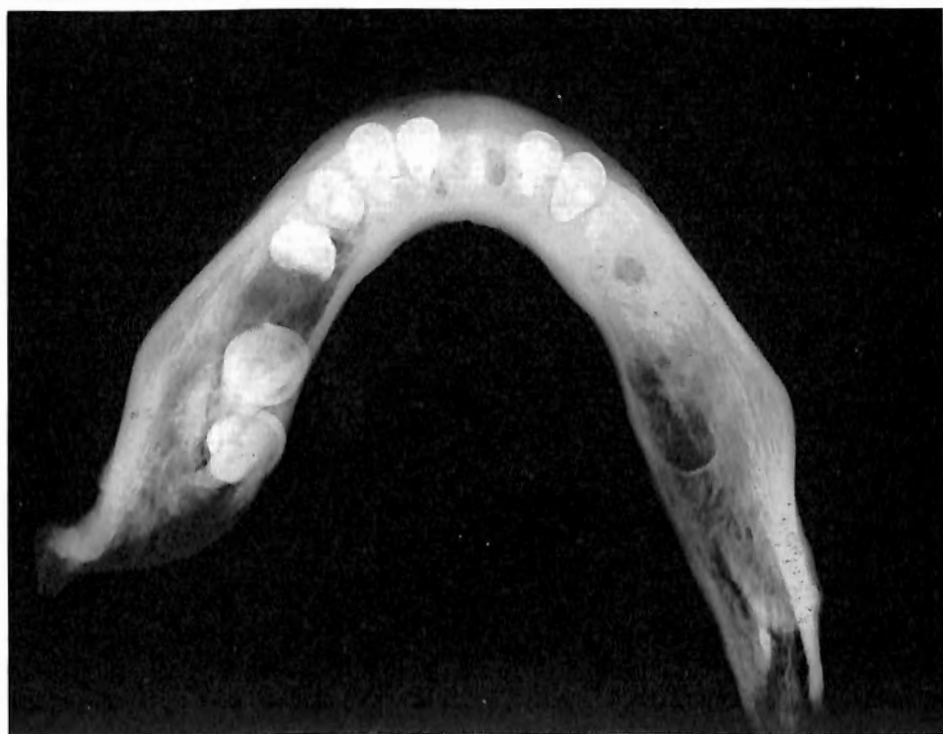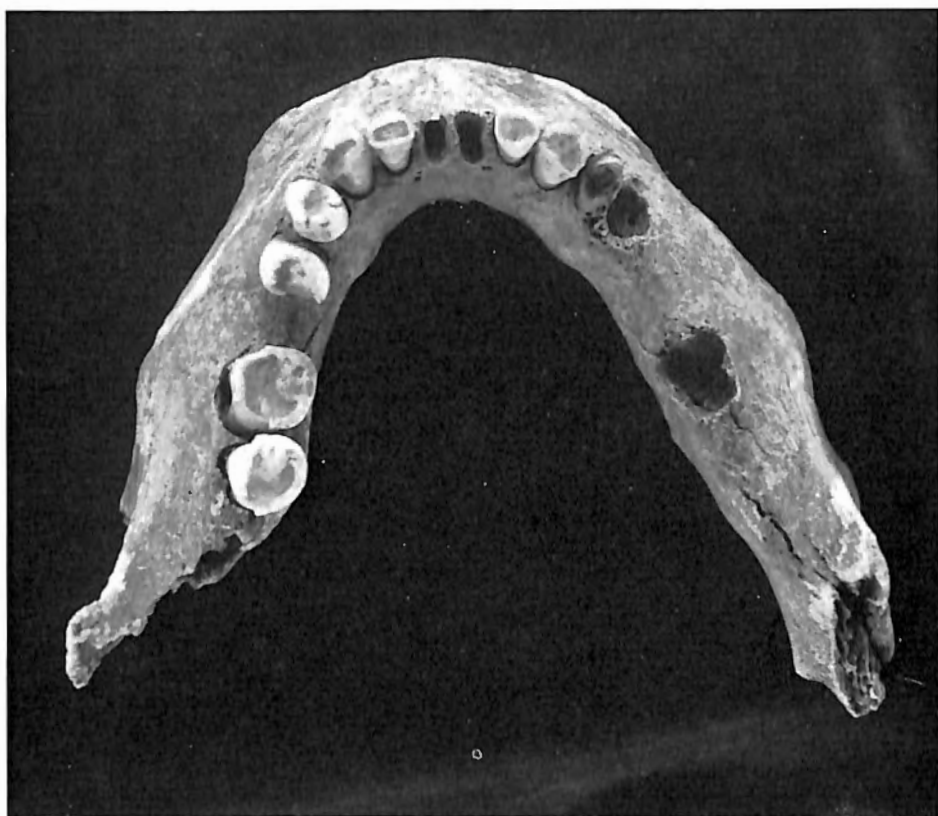


2. Première molaire supérieure gauche
(face triturante et face vestibulaire)
du crâne de la tombe n° 76.



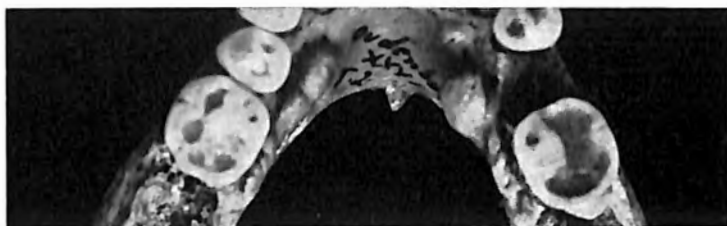
3. Mandibule du crâne de la tombe n° 93.

1/3 de la grandeur naturelle.

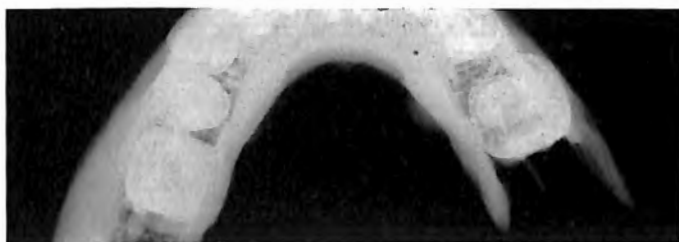


Mandibule du sujet de la tombe n° 99,
présentant un torus mandibularis à caractère peu prononcé.

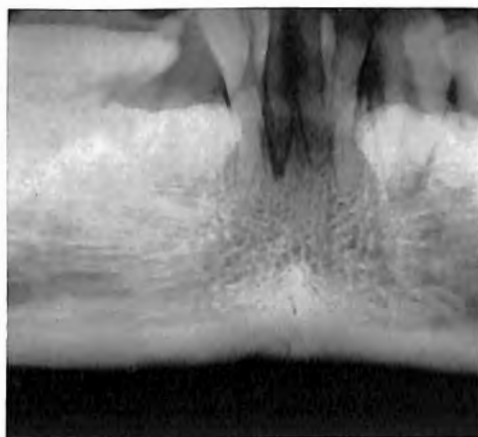
M.-A. DELSAUX. — Rapport anthropologique sur la nécropole romaine
d'Oudenburg.



1. Mandibule du sujet de la tombe n° 122,
torus mandibularis accusé.



2a

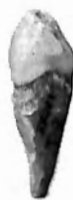

2b

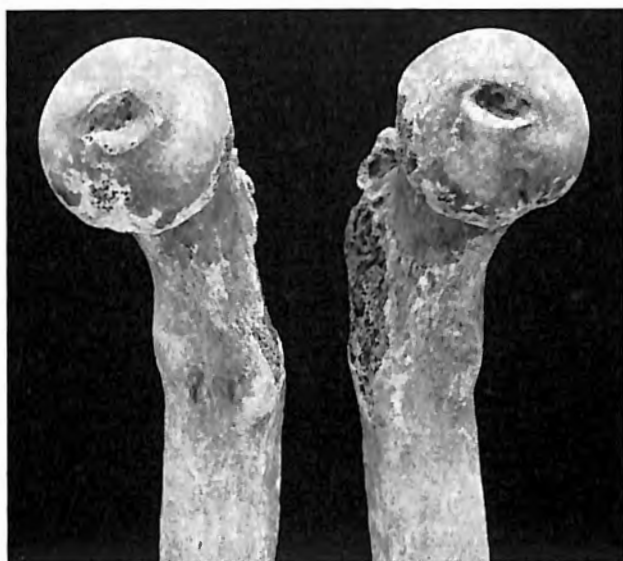2a et 2b. Radiographies de la région intéressée.



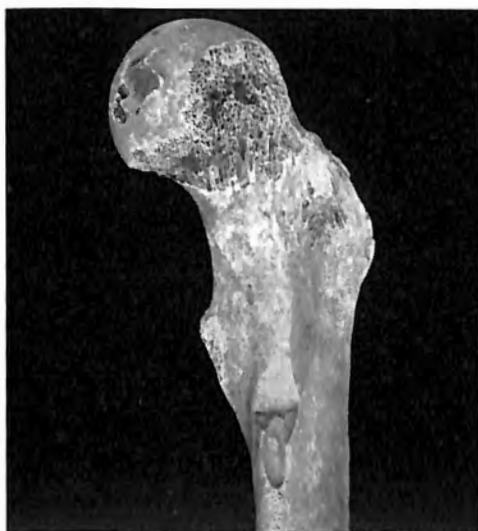b)



3. Canine, M² et M³ supérieures
gauches (grandeur naturelle)
du même individu.




1. Fémurs caractéristiques du groupe : on remarque sur le bord supéro-interne du fût, un tubercule correspondant aux insertions du vaste interne et la dépression qui le sépare du petit trochanter. (Tombe n° 86.)

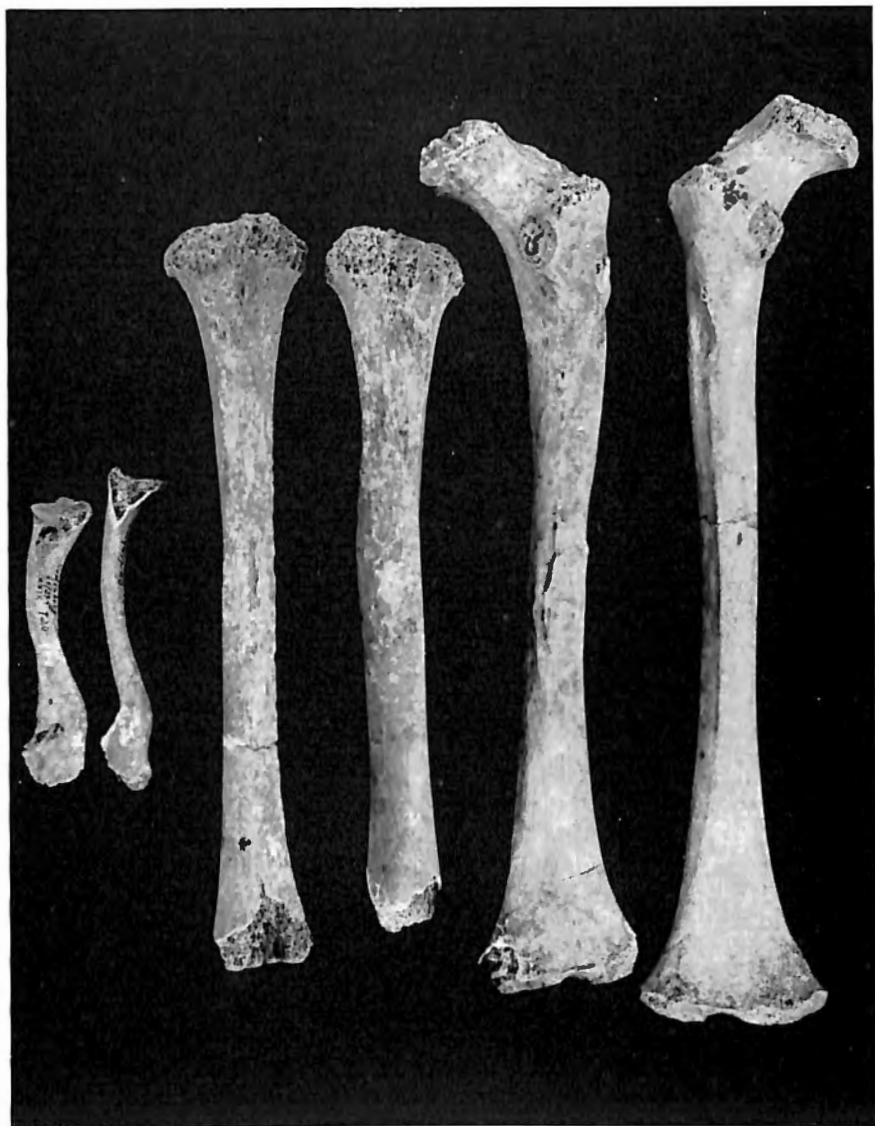

2. Fémur gauche de la tombe n° 148, portant une entaille.

1/2 de la grandeur naturelle.

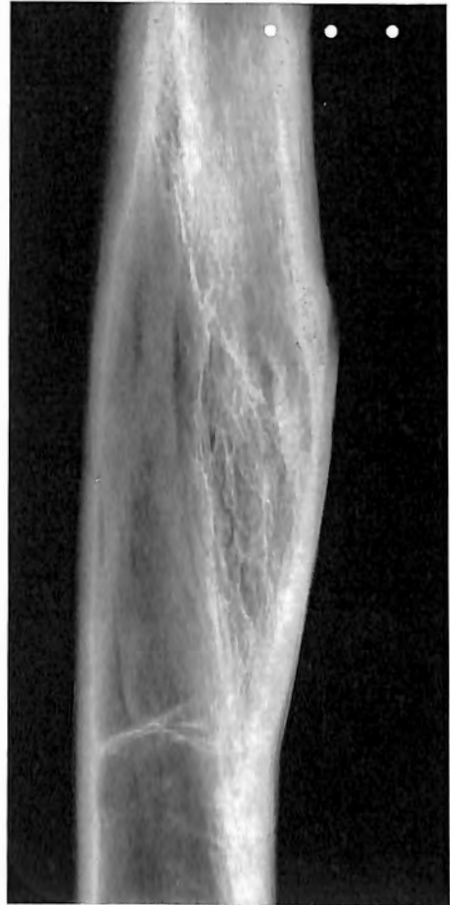
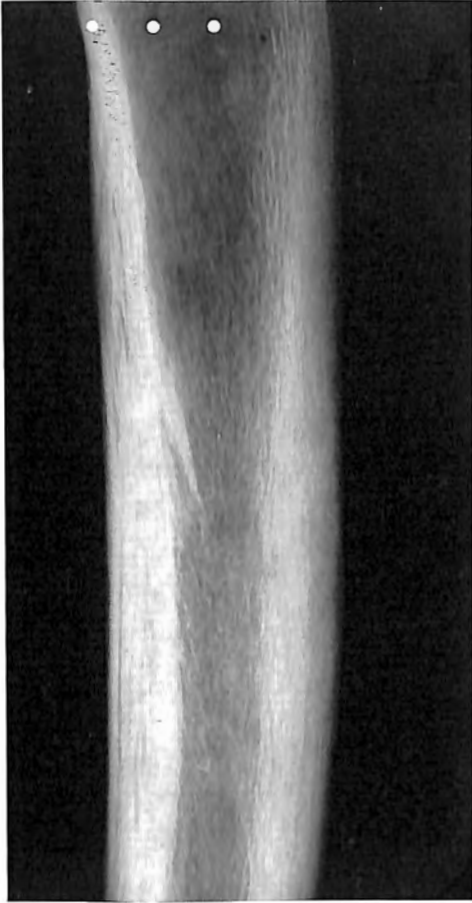
Humérus présentant une gouttière profonde,
au niveau des insertions du grand pectoral. (Tombe n° 168.)



Clavicules, tibias et fémurs de l'adolescent de la tombe n° 140, à noter indépendamment des lésions pathologiques, le 3^e trochanter et la fosse hypotrochantérienne, bien visibles sur le fémur sain gauche.

1/3 de la grandeur naturelle.

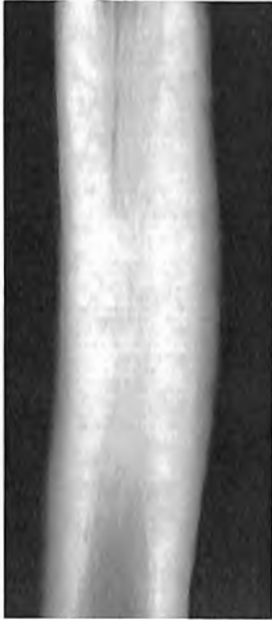

Radiographies des lésions rachitiques (?)
des diaphyses du tibia gauche et du fémur droit de l'adolescent de la tombe n° 140.

M.-A. DELSAUX. — Rapport anthropologique sur la nécropole romaine
d'Oudenburg.



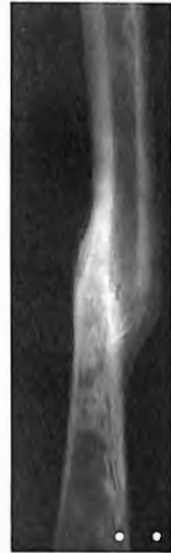1. Tibia droit.



2. Radiographie de la région déformée.



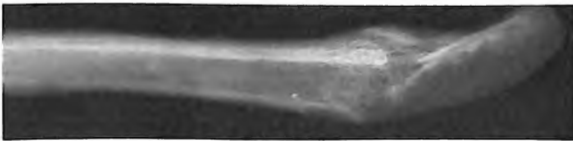3. Péroné avec fracture en baïonnette.



4. Radiographie du cal.



5. Radius gauche avec cal vicieux.

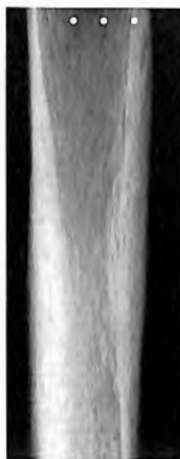

6. Radiographie du cal. Squelette de la tombe n° 135.

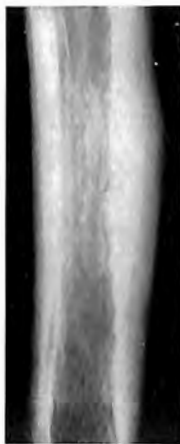1/2 et 1/4 de la grandeur naturelle.



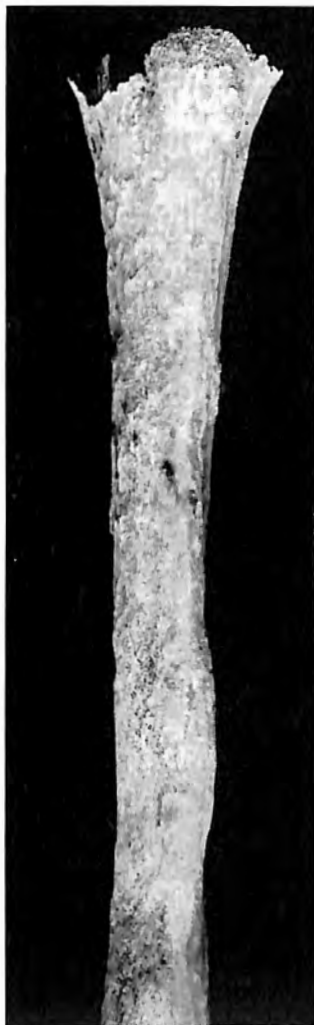1. Tibias de l'individu de la tombe n° 56.



2. Radiographie d'une moitié inférieure de diaphyse.



4. Radiographie de cette région.



3. Tibia gauche de l'individu de la tombe n° 130, atteint d'ostéite avec décollement du périoste.

1/2 de la grandeur naturelle.