

Institut royal des Sciences  
naturelles de Belgique

Koninklijk Belgisch Instituut  
voor Natuurwetenschappen

BULLETIN

MEDEDELINGEN

Tome XXVIII, n° 56.  
Bruxelles, novembre 1952.

Deel XXVIII, n° 56.  
Brussel, November 1952.

---

DESCRIPTION DE L'OS PÉNIEN  
DE CHRYSOCYON JUBATUS (DESMAREST)  
ET DE FELIS (UNCIA) UNCIA SCHREBER,

par Robert DIDIER (Paris).

(Avec une planche hors texte.)

---

Nous apportons la description de l'os pénien de deux espèces rares dont M. le Professeur V. VAN STRAELEN, Directeur de l'Institut royal des Sciences naturelles de Belgique, a bien voulu nous confier l'étude.

Ces deux animaux, un Loup à crinière, *Chrysocyon jubatus* (DESMAREST), et un Léopard des neiges, *Felis (Uncia) uncia* SCHREBER, sont morts en captivité au Jardin Zoologique d'Anvers.

Nous ne croyons pas que ces os aient été décrits.

1. *Chrysocyon jubatus* (DESMAREST).

L'os assez important qui traverse la plus grande partie du pénis de l'animal (voir planche I, fig. 1) est du type de l'os de tous les Canidés. Il est moins volumineux que celui de *Canis lupus*, mais plus élargi, surtout plus aplati et plus aminci vers l'avant. C'est un os long, désaxé et un peu dévié, légèrement tordu au niveau de son tiers antérieur; (il est possible que cette déviation ne soit pas un caractère constant: lorsqu'on examine en série l'os pénien des Canidés, on constate chez plusieurs spécimens ces anomalies de forme). L'os est plus

élargi au niveau de ses deux tiers postérieurs qu'en avant où il s'effile pour se terminer à la pointe du gland (fig. 1).

Le profil est presque droit avec une légère angulation au niveau du tiers supérieur et quelques ondulations; il se relève un peu vers l'avant.

La face dorsale est plus ou moins aplatie, avec une surélévation médiane et plane près du bord postérieur, et un semblant de crête vers le tiers antérieur; vue d'en haut, cette face est bordée de contours irréguliers, successivement convexes puis concaves jusqu'au tiers antérieur; à ce niveau l'os se rétrécit pour finir en une baguette droite régulièrement arrondie, sauf au niveau de la face ventrale aplanie.

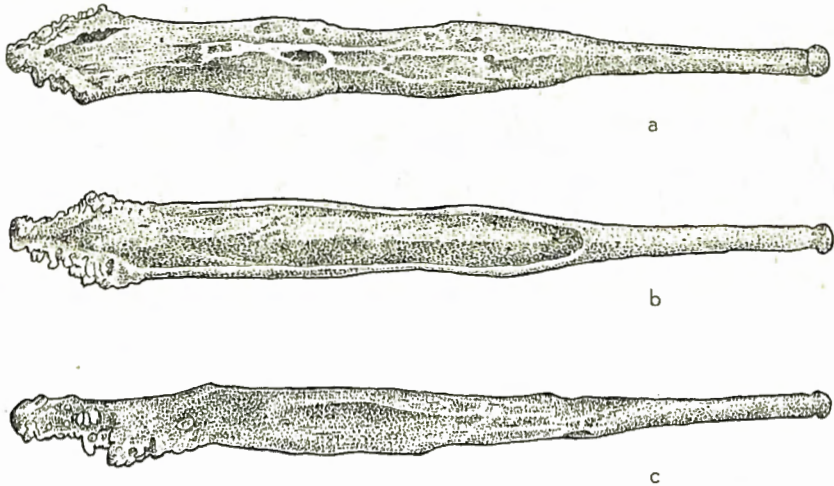


Fig. 1. — Os pénien de *Chrysocyon jubatus* (DESMAREST) ;  
a — face dorsale, b — face ventrale, c — face latérale.  
(Agrandi 1 1/4 fois.)

Les faces latérales, irrégulières et creusées par endroit, sont plutôt un peu convexes.

La face ventrale est creusée d'une large et profonde gouttière au niveau de ses deux tiers postérieurs; les lèvres de la gouttière sont minces et légèrement incurvées en dedans.

L'extrémité proximale aplanie de bas en haut suit la face dorsale en s'élargissant légèrement; elle est de profil à peine relevé en arrière; en bas, la gouttière ventrale continue en se rétrécissant jusqu'au bout postérieur de l'os. Cette extrémité forme un V assez ouvert dont les branches sont hérissées d'une quantité de petites saillies arrondies.

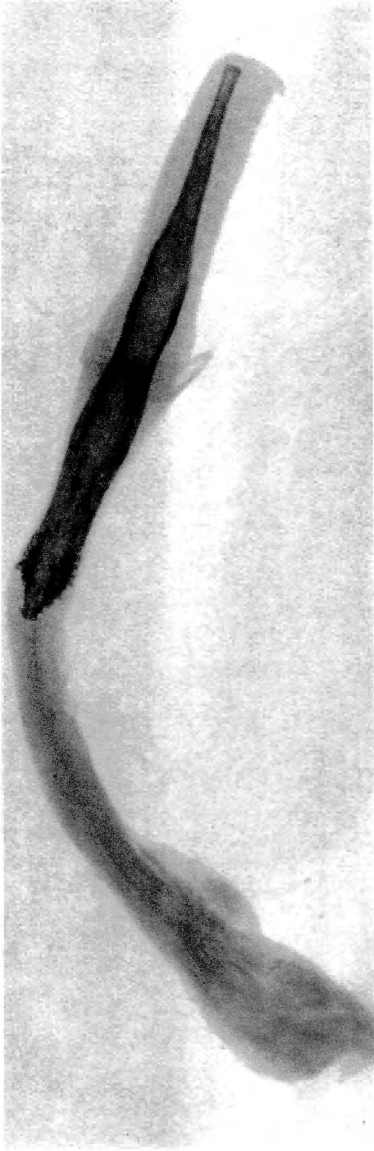


Fig. 1. — Radiographie du pénis  
de *Chrysocyon jubatus* (DESMAREST).  
(Environ grandeur naturelle).

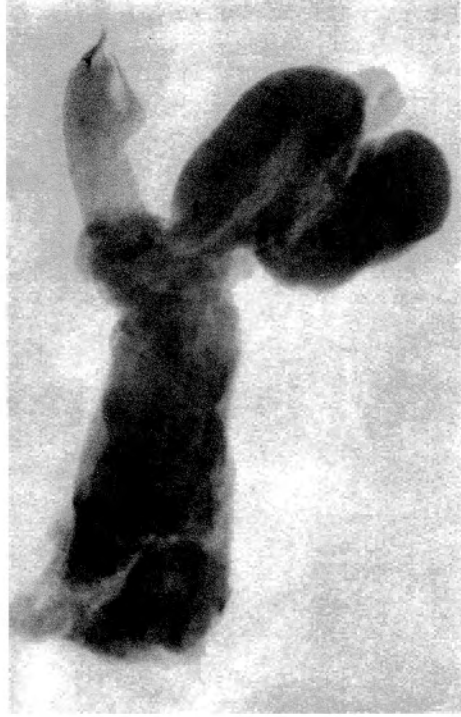


Fig. 2. — Radiographie de l'appareil génital  
de *Felis (Uncia) uncia* SCHREBER.  
(On voit la saillie de l'os pénien  
à l'extrémité du gland).  
(Environ grandeur naturelle).

R. DIDIER. — Description de l'os pénien de *Chrysocyon jubatus*  
(DESMAREST) et de *Felis (Uncia) uncia* SCHREBER.



Le bout distal de l'os, à peine renflé à son extrémité, se termine en une courte tête ronde.

Cette dernière est coiffée d'un prolongement cartilagineux, allongé en forme de faucille, conique, de 15 mm de longueur et de 4 mm de largeur à la base.

La surface de l'os est lisse avec des irrégularités et une ponctuation éparses.

Dimensions : longueur 80 mm ; hauteur de l'extrémité proximale 5,5 mm ; hauteur de l'extrémité distale 2 mm ; largeur moyenne 7 mm.

## 2. Felis (Uncia) uncia SCHREBER.

L'os du Léopard des neiges est du même type que l'os de la plupart des Félidés.

Très petit par rapport au volume de l'animal, son extrémité distale, comme on peut le voir sur la radiographie ci-jointe du

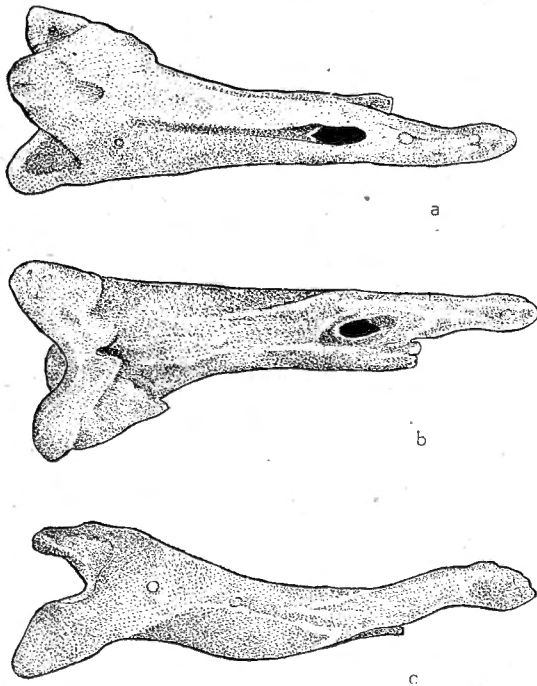


Fig. 2. — Os pénien de *Felis (Uncia) uncia* SCHREBER.  
 a — face dorsale, b — face ventrale, c — face latérale droite.  
 (Agrandi environ 12 fois.)

pénis (pl. I, fig. 2), saïlle à l'extrémité du gland, recouverte seulement par la muqueuse.

Par sa forme générale, quoique beaucoup plus petit, c'est de l'os du Jaguar qu'il se rapproche le plus. Cet osselet conique, un peu irrégulier et élargi en arrière, est très effilé en avant et de coupe triangulaire.

Vu de profil (fig. 2c), le contour supérieur de l'os est fortement concave en son milieu et le contour inférieur, parallèlement, convexe au milieu.

La face dorsale, relativement large, présente une assez profonde rainure qui commence en arrière au niveau de la base du tiers proximal de l'os et se termine vers le tiers distal par une perforation ogivale qui traverse tout l'os.

Cette perforation est-elle constante ? L'examen d'un plus grand nombre de pièces permettrait seul de le savoir.

La face dorsale, élargie au niveau de cette perforation, s'effile ensuite et se rétrécit pour arriver à l'extrémité distale.

Les faces latérales sont nettement mais irrégulièrement arrondies.

Le bord latéral du côté gauche se termine vers le tiers distal, à l'endroit où l'os se rétrécit, en une sorte d'éperon, tronqué en avant, qui reste parallèle à l'axe de l'os mais s'en sépare nettement.

La face ventrale est lisse, très légèrement bombée ; en avant de la perforation, elle se creuse au milieu d'une rigole qui va jusqu'à l'extrémité distale de l'os.

L'extrémité proximale est élargie, formant une sorte de trépied ; la face dorsale s'y termine en une pointe en V à branches un peu écartées, tandis que la face ventrale finit en deux pointes divergentes et émoussées.

Vue par sa face postérieure, cette extrémité est creusée d'une cavité arrondie.

L'extrémité distale, après un léger étranglement, se dilate un peu pour se terminer en une petite tête un peu allongée, effilée au bout.

Toute la surface de l'os est lisse.

Dimensions : longueur 5,1 mm ; hauteur de l'extrémité proximale 2,3 mm ; hauteur de l'extrémité distale 0,6 mm ; largeur moyenne du corps de l'os 1 mm ; largeur de l'extrémité proximale à sa base, d'une pointe à l'autre 2,3 mm ; largeur de l'extrémité distale 0,4 mm.